

**Фонд оценочных средств
для подготовки к государственной итоговой аттестации
по специальности ординатуры «Рентгенология».
Ситуационные задачи**

Ситуационная задача №1.

Ситуация. Пациент 58 лет направлен в рентгенологическое отделение из отделения реанимации и интенсивной терапии.

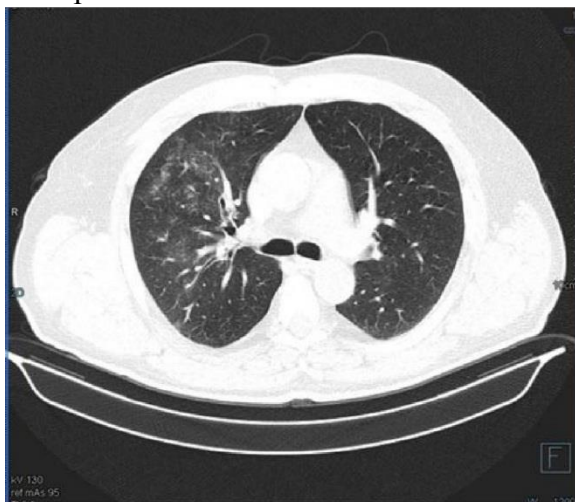
Жалобы. Сознание спутанное, в связи с чем пациент жалоб не предъявляет.

Анамнез заболевания. Не отягощен

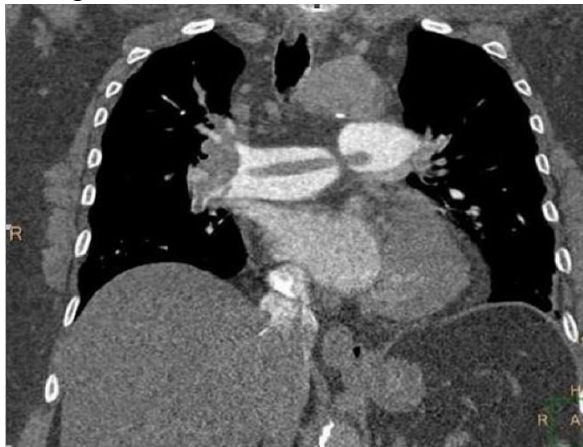Анамнез жизни. Находится на лечении в отделении реанимации и интенсивной терапии по поводу острого нарушения мозгового кровообращения по геморрагическому типу. Ухудшение общего состояния, направлен в рентгенологическое отделение для обследования.

Объективный статус. Состояние тяжелое. Температура 39С. При аускультации над верхней и средней доле справа мелкопузырчатые сухие хрипы. ЧДД 28 в 1 мин. Клинико-лабораторные данные: Умеренная гипоксемия SpO₂ 80-88%, ОАК: лейкоциты 21,3 x10⁹/л, СОЭ 35 мм/ч.

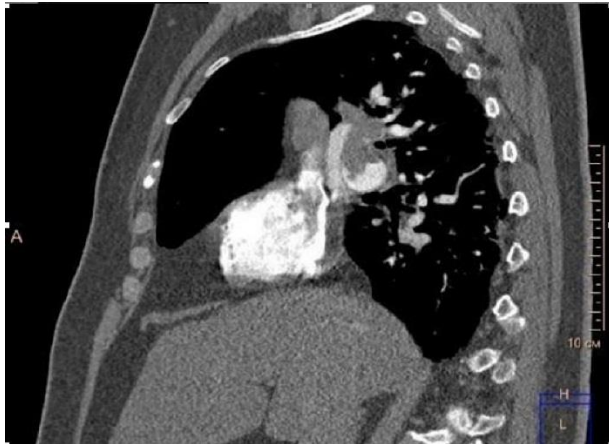Изображение 1



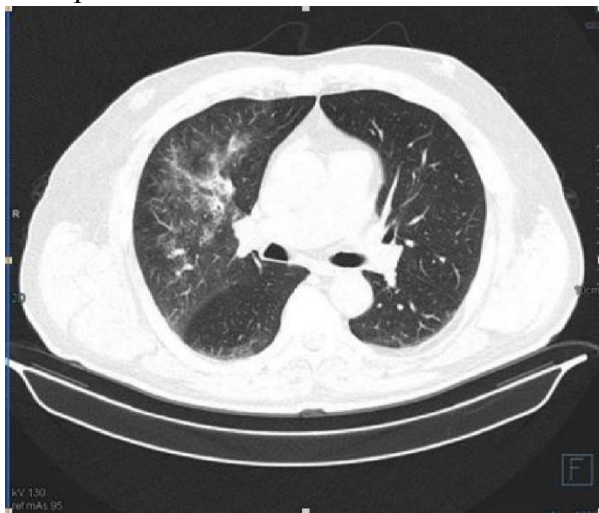
Изображение 2



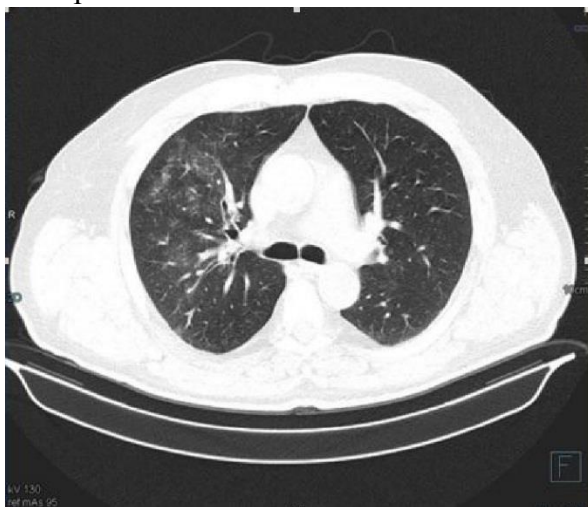
Изображение 3



Изображение 4



Изображение 5



Вопросы:

1. Назовите метод диагностики, который был выполнен пациенту и представлен на изображении №1:

А) компьютерная томография

- Б) Линейная томография
В) Рентгенография
Г) магнитно-резонансная томография
2. На представленном изображении №2 выполнена реконструкция в _____ плоскости:
А) корональной
Б) аксиальной
В) сагиттальной
Г) трансверзальной
3. На изображении «2 представлено ____ окно визуализации (просмотра):
А) средостенное
Б) легочное
В) костное
Г) двойное
4. Для получения представленного изображения №3 была выполнена реконструкция:
А) мультипланарная (MPR)
Б) в проекции максимальной интенсивности (MIP)
В) оттененных поверхностей (SSD)
Г) объемного рендеринга (VRT)
5. На представленном изображении №4 изменения располагаются в
А) легком
Б) ребре
В) средостении
Г) грудине
6. На представленных изображениях №4 и №5 изменения располагаются в
А) верхней доле правого легкого
Б) верхней доле левого легкого
В) базальных сегментах правого легкого
Г) язычковых сегментах левого легкого
7. Характер выявленных изменений на представленных изображениях №4 и №5, наиболее вероятно, относится к
А) инфильтративному
Б) опухолевому
В) посттравматическому
Г) дистрофическому
8. Учитывая данные лучевого исследования (изображения №4 и №5) и клинические данные, можно сделать следующее заключение: КТ-семиотика наиболее характерна для
А) пневмонии
Б) фиброзно-кавернозного туберкулеза
В) рака Панкоста
Г) кровоизлияния
9. При плевропневмонии чаще всего поражается
А) 1-2 сегмента одной доли
Б) отдельные сегменты в разных долях
В) все сегменты в одном легком
Г) сегменты в обоих легких тотально

10. Участок уплотнения в легочной паренхиме с нечеткими контурами в пределах 1-2 сегментов однородной или неоднородной структуры, на фоне которого видны воздушные просветы бронхов, наиболее характерен для
- А) **острой пневмонии**
 - Б) абсцесса
 - В) милиарного туберкулеза
 - Г) эмфиземы
11. С целью наиболее детальной визуализации бронхопультмональных лимфатических узлов пациенту необходимо выполнить
- А) **компьютерную томографию с внутривенным контрастированием**
 - Б) компьютерную томографию без внутривенного контрастирования
 - В) линейную многосрезовую рентгеновскую томографию
 - Г) зонографию
12. Противопоказанием для проведения компьютерной томографии органов грудной клетки с внутривенным контрастированием при отсутствии жизнеугрожающих состояний является:
- А) **1 триместр беременности**
 - Б) вес пациента 130 кг
 - В) кардиостимулятор
 - Г) гастроэзофагеальная рефлюксная болезнь

Ситуационная задача №2.

Ситуация. Пациентка 64 года. Направлена на дообследование после проведения флюорографии.

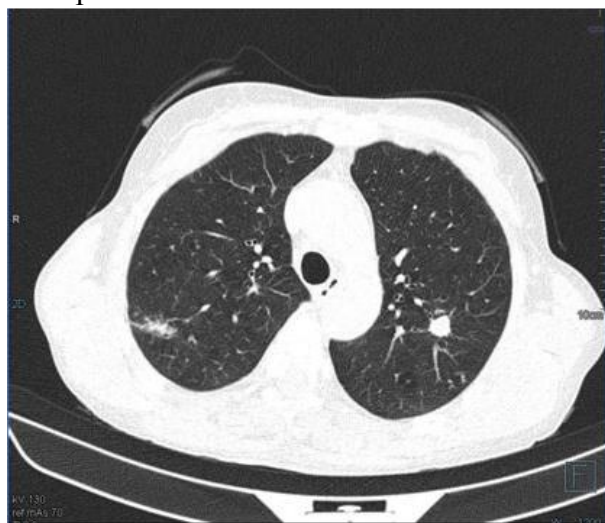Жалобы. Кашель, слабость, повышенную потливость, снижение массы тела на 15 кг за год.

Анамнез заболевания. Жалобы беспокоят около месяца.

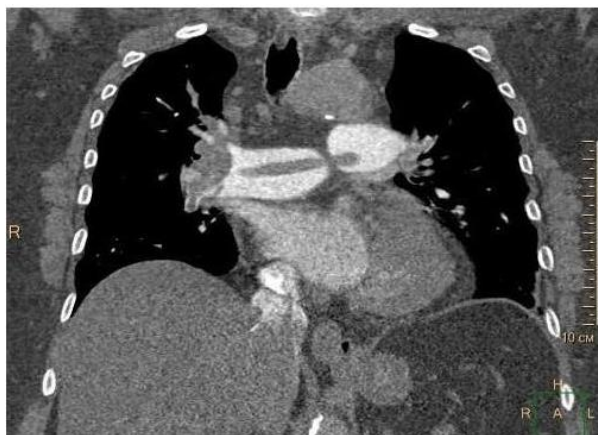Анамнез жизни Асоциальный образ жизни. Употребление алкоголя. Курение. Находилась на стационарном лечении в противотуберкулезном диспансере 5 лет назад.

Объективный статус. Состояние средней степени тяжести. Температура тела 37.5°C.

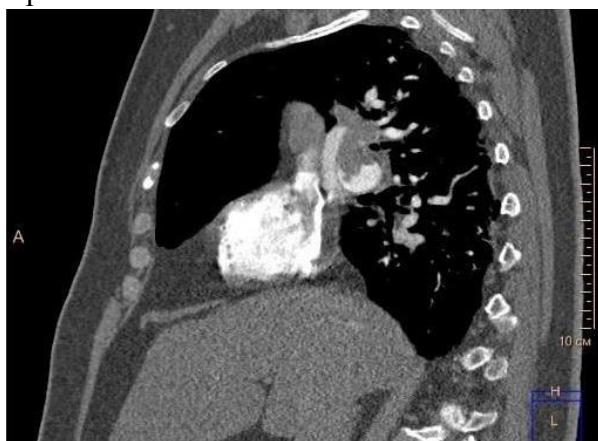Изображение 1



Изображение 2



Изображение 3



1. Назовите метод лучевой диагностики, который был выполнен пациенту и представлен на изображении №1
 - А. Рентгенография
 - Б. Томография
 - В. магнитно-резонансная томография
 - Г. компьютерная томография**
2. На представленном изображении №2 выполнена реконструкция в _____ плоскости
 - А. Аксиальной
 - Б. Трансверзальной
 - В. Корональной**
 - Г. Саггитальной
3. Для получения представленного изображения №3 была выполнена реконструкция
 - А. мультипланарная (MPR)**
 - Б. объемного рендеринга (VRT)
 - В. оттененных поверхностей (SSD)
 - Г. в проекции максимальной интенсивности (MIP)
4. На изображении №3 представлено _____ окно визуализации (просмотра)
 - А. Средостенное**
 - Б. Костное
 - В. Легочное

- Г. Двойное
5. На представленном изображении №1 изменения располагаются в
- А. Ребрах
 - Б. Средостении
 - В. Легких**
 - Г. Трахее
6. На представленном изображении №1 изменения располагаются в
- А. нижних долях легких
 - Б. верхних долях легких**
 - В. бронхах
 - Г. плевральных полостях
7. Характер выявленных изменений на представленном изображении №1, наиболее вероятно, относится к
- А. Дистрофическому
 - Б. Посттравматическому
 - В. Опухолевому
 - Г. Воспалительному**
8. С учетом анамнеза и полученных данных при лучевом исследовании выявленные изменения могут быть обусловлены
- А. туберкулезом**
 - Б. двусторонней пневмонией
 - В. саркоидозом
 - Г. метастазами
9. Для первичного туберкулезного комплекса характерно
- А. доленое затенение
 - Б. расширение тени корня с одной стороны**
 - В. двустороннее поражение
 - Г. жидкость в плевральной полости
10. При плевропневмонии чаще всего поражается
- А. все легкое
 - Б. доля легкого
 - В. 1-2 сегмента одной доли**
 - Г. отдельные сегменты в разных долях
11. Противопоказанием для проведения компьютерной томографии органов грудной клетки с внутривенным контрастированием при отсутствии жизнеугрожающих состояний является
- А. гастроэзофагеальная рефлюксная болезнь
 - Б. вес пациента 130 кг
 - В. кардиостимулятор
 - Г. 1 триместр беременности**
12. С целью наиболее детальной визуализации бронхопульмональных лимфатических узлов пациенту необходимо выполнить
- А. компьютерную томографию с внутривенным контрастированием**
 - Б. зонографию
 - В. компьютерную томографию без внутривенного контрастирования
 - Г. линейную многосрезовую рентгеновскую томографию

Ситуационная задача №3.

Ситуация. Пациентка 60 лет обратилась к пульмонологу с жалобами на кашель в течении последних 3-х месяцев.

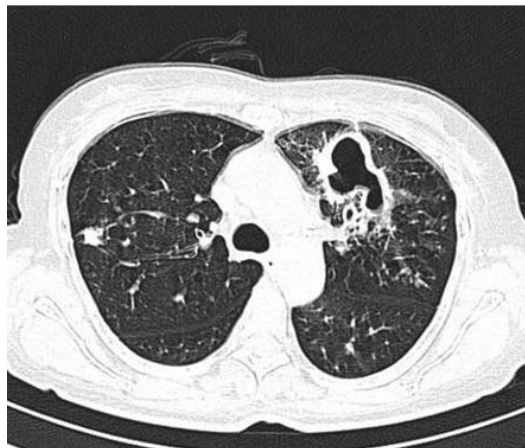
Жалобы. Кашель приступообразный с мокротой, усиливающийся в ночное время; общую слабость, потливость; периодический подъем температуры тела до 37.5°C

Анамнез заболевания. Кашель возник три месяца назад, лечилась дома антибиотиками без эффекта.

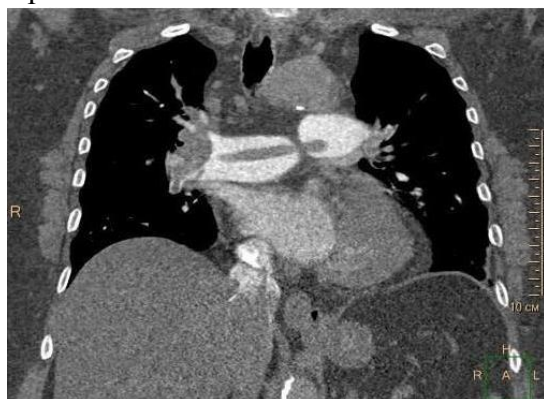Анамнез жизни. Без особенностей

Объективный статус. Состояние удовлетворительное. ЧДД 20 в мин

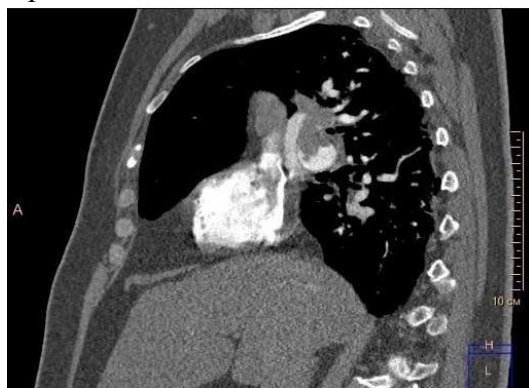Изображение 1



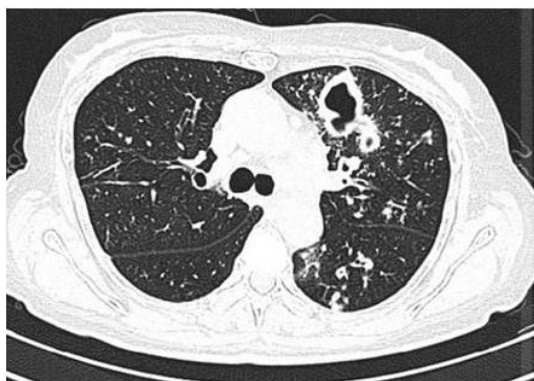
Изображение 2



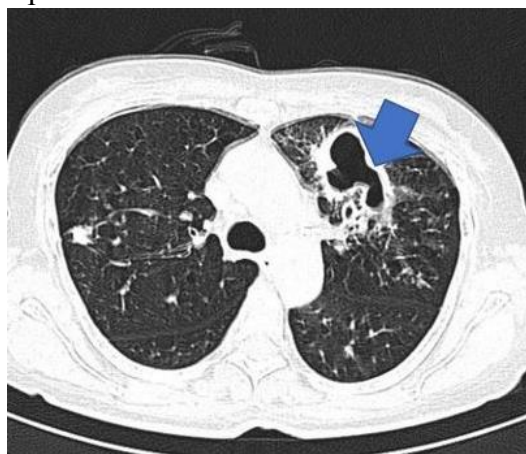
Изображение 3



Изображение 4



Изображение 5



1. Назовите метод лучевой диагностики, который был выполнен пациенту и представлен на изображении №1
 - А. магнитно-резонансная томография
 - Б. томография
 - В. компьютерная томография**
 - Г. рентгенография
2. На представленном изображении №2 реконструкция выполнена в _____ плоскости
 - А. Трансверзальной
 - Б. Сагиттальной
 - В. Корональной**
 - Г. Аксиальной
3. Для получения представленного изображения №3 была выполнена реконструкция
 - А. в проекции максимальной интенсивности (MIP)
 - Б. объемного рендеринга (VRT)
 - В. мультипланарная (MPR)**
 - Г. отгтененных поверхностей (SSD)
4. На изображении №1 представлено _____ окно визуализации (просмотра)
 - А. Средостенное
 - Б. Легочное**
 - В. Костное
 - Г. Двойное
5. На представленном изображении №4 изменения локализируются в

- А. Грудине
 - Б. Ребре
 - В. Легком**
 - Г. Средостении
6. На представленном изображении №5 изменения, указанные стрелкой, локализуются в
- А. S9 справа
 - Б. S1 справа
 - В. S6 слева
 - Г. S3 слева**
7. По характеру выявленные изменения на представленном изображении №1, наиболее вероятно, относятся к
- А. Сосудистым
 - Б. Травматическим
 - В. Опухолевым
 - Г. Воспалительным**
8. Учитывая данные лучевого исследования (изображение №1) можно сделать следующее заключение. КТ-семиотика в большей степени характерна для
- А. рака Панкоста
 - Б. кровоизлияния
 - В. гидроторакса
 - Г. туберкулеза**
9. Для первичного туберкулезного комплекса наиболее характерно выявление при рентгеновском исследовании
- А. долевого затенения
 - Б. двустороннего поражения
 - В. расширения тени корня с одной стороны**
 - Г. жидкости в плевральной полости
10. Туберкулез внутригрудных лимфоузлов чаще наблюдается в возрасте _____ лет
- А. 55-65
 - Б. 5-15**
 - В. 35-45
 - Г. 25-35
11. С целью наиболее детальной визуализации бронхопульмональных лимфатических узлов пациенту необходимо выполнить
- А. компьютерную томографию с внутривенным контрастированием**
 - Б. компьютерную томографию без внутривенного контрастирования
 - В. линейную многосрезовую рентгеновскую томографию
 - Г. зонографию
12. Противопоказанием для проведения компьютерной томографии органов грудной клетки с внутривенным контрастированием при отсутствии жизнеугрожающих состояний является
- А. гастроэзофагеальная рефлюксная болезнь
 - Б. кардиостимулятор
 - В. вес пациента 130 кг
 - Г. 1 триместр беременности**

Ситуационная задача №4

Пациент 55 лет, обратился к врачу-неврологу

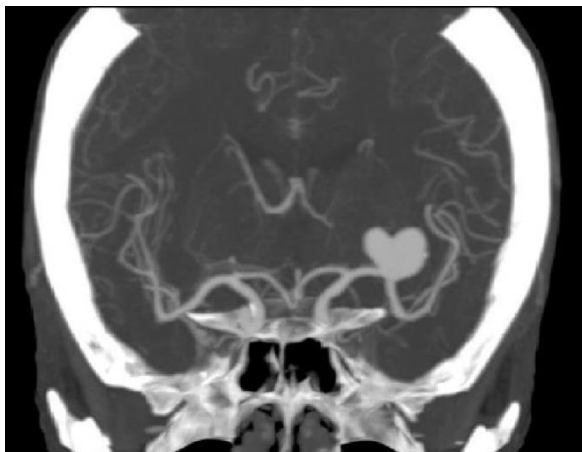
Жалобы: на периодические головные боли, повышенное АД

Анамнез заболевания: Хронические заболевания отрицает. Вредные привычки: общий стаж курения в течение 25 лет.

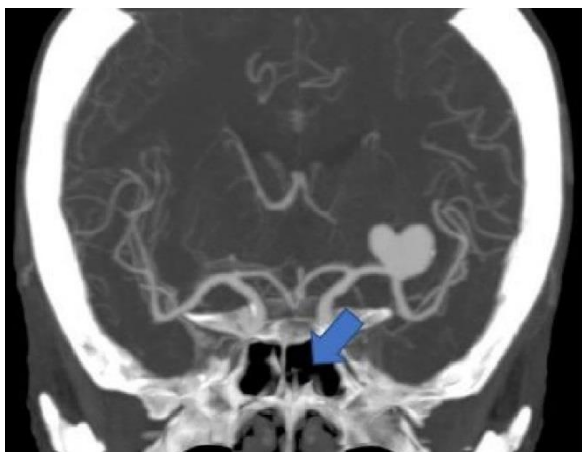
Анамнез жизни: считает себя больным на протяжении 3 месяцев, когда впервые появились жалобы.

Объективный статус: состояние удовлетворительное. Тоны сердца ритмичные, ЧСС 85 в 1 мин, АД 150/70 мм рт ст.

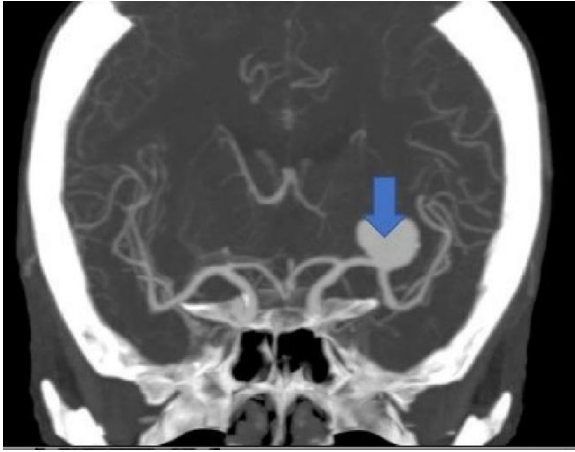
Изображение 1



Изображение 2



Изображение 3



1. Назовите метод лучевой диагностики, который был выполнен пациенту и представлен на изображении №1

а. КТ

Б. МРТ

В. Краниография

Г. рентгенография

2. На представленном изображении №1 выполнена реконструкция в ___ плоскости

А. корональной

Б. сагиттальной

В. Аксиальной

Г. Трансверзальной

3. Для получения представленного изображения №1 выполнена реконструкция

А. по протоколу максимальной интенсивности (MIP)

Б. объемного рендеринга (VRT)

В. Оттененных поверхностей (SSD)

Г. Мультипланарная (MPR)

4. Анатомическая структура, указанная стрелкой на изображении №2, является

А. основной (клиновидной) пазухой

Б. гайморовой пазухой

В. Передней соединительной артерией

Г. Задней соединительной артерией

5. Указанное стрелкой изменение на изображении №3 располагается в

А. левой средней мозговой артерии

Б. Правой передней мозговой артерии

В. Правой лобной доле

Г.левой височной кости

6. указанная на изображении №3 стрелкой структура имеет генез

А. сосудистый

Б. опухолевый

В. Демиелинизирующий

Г. Постишемический

7. Наиболее достоверным вариантом описания указанного стрелкой на рисунке №3 изменений является

А. локальное расширение сосуда без признаков тромбирования

Б. участок значительного увеличения количества и калибра сосудов, расширение питающих артерий и дренирующих вен

В. Очаг с четкими неровными контурами, неравномерно накапливающий контрастный препарат

Г. Очаг с нечеткими неровными контурами, не накапливающий контрастный препарат

8. Учитывая данные лучевого исследования можно предположить

А. аневризму

Б. объемное образование

В. Внутримозговое кровоизлияние

Г. Каверному

9. При подозрении на сосудистую мальформацию на начальном диагностическом этапе, как правило, проводится

А. МРТ

Б. КТ без внутривенного контрастирования

В. Дигитальная субтракционная ангиография

Г. Пневмокраниография

10. Золотым стандартом диагностики аневризм в головном мозге является

А. церебральная ангиография

Б. УЗИ

В. Краниография

Г. КТ

11. Для исключения аневризмы головного мозга пациентке во 2 триместре беременности предпочтительнее выполнить

А. МРТ

Б. КТ с внутривенным контрастированием

В. Дигитальную субтракционную ангиографию

Г. Пневмокраниографию

12. Абсолютным противопоказанием для проведения МРТ головного мозга является

А. имплантированный инсулиновый насос

Б. титановый эндопротез коленного сустава

В. Аортокоронарное шунтирование

Г. Внутриматочная спираль

Ситуационная задача №5.

Ситуация. Пациентка 36 лет обратилась в частное медицинское учреждение после проведения ультразвукового исследования брюшной полости.

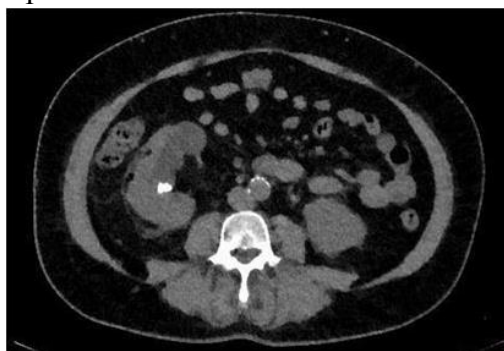
Жалобы. Боль в поясничной области справа.

Анамнез заболевания. Жалобы беспокоят около года. В течение последних полутора недель частота и продолжительность приступов стала нарастать. Пациентка обратилась к урологу по месту жительства.

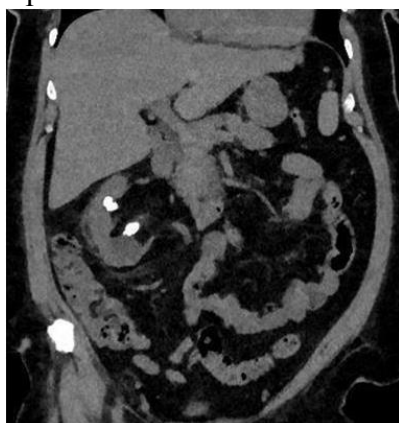
Анамнез жизни. Без особенностей

Объективный статус. Состояние удовлетворительное. Отмечается положительный симптом Пастернацкого справа. По результатам лабораторных исследований патологии не выявлено.

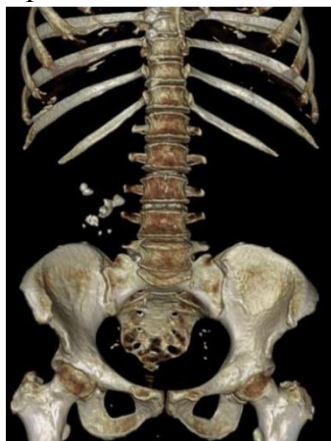Изображение 1



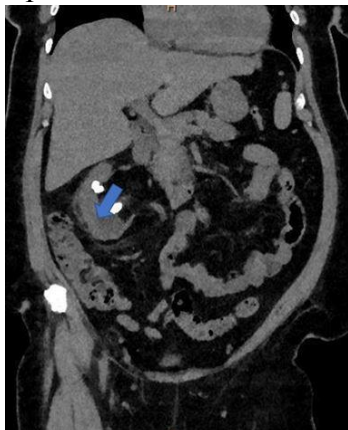
Изображение 2



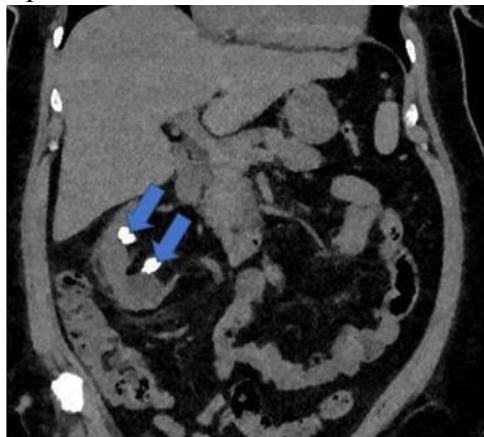
Изображение 3



Изображение 4



Изображение 5



1. Назовите метод лучевой диагностики, который был выполнен пациенту и представлен на изображении №1
 - А. магнитно-резонансная томография
 - Б. рентгенография
 - В. зонография
 - Г. компьютерная томография**
2. На представленном изображении №2 выполнена реконструкция в _____ плоскости
 - А. Трансверзальной
 - Б. Корональной**
 - В. Сагиттальной
 - Г. Аксиальной

3. Для получения представленного изображения №2 была выполнена реконструкция
 - А. объемного рендеринга (VRT)
 - Б. мультипланарная (MPR)**
 - В. в проекции максимальной интенсивности (MIP)
 - Г. оттененных поверхностей (SSD)
4. Для получения изображения №3 был выполнен тип реконструкции
 - А. по протоколу минимальной интенсивности (MIP)
 - Б. криволинейные Curved Recon (MPR)
 - В. 3D (VR/VRT)**
 - Г. по протоколу максимальной интенсивности (MIP)
5. Область сканирования, представленная на изображении №2, относится к
 - А. брюшной полости и забрюшинному пространству**
 - Б. органам малого таза
 - В. интракраниальным сосудам
 - Г. органам грудной клетки и средостения
6. Анатомическая структура, указанная стрелкой на изображении №4, является
 - А. брыжейкой тонкой кишки
 - Б. ободочной кишкой
 - В. печенью
 - Г. почкой**
7. Изменения, указанные стрелками на изображении №5, наиболее вероятно, являются
 - А. Кистами
 - Б. Конкрементами**
 - В. Абсцессами
 - Г. солидными опухолями
8. Учитывая представленное изображение №2 можно сделать заключение о наличии у пациентки
 - А. абсцесса почки
 - Б. ангиомиолипом
 - В. мочекаменной болезни**
 - Г. стеноза почечной артерии
9. Ворота почки включают в себя
 - А. почечную артерию и нерв
 - Б. почечную вену, мочеточник
 - В. почечную артерию и нерв, почечную вену, мочеточник, лимфатические сосуды**
 - Г. почечную артерию и нерв, почечную вену
10. Наиболее оптимальной реконструкцией, которая позволяет визуализировать мочеточник на всем протяжении от лоханочно-мочеточникового сегмента до устья, является
 - А. построение отображений затененной поверхности SSD
 - Б. криволинейная (Curved Recon MPR)**
 - В. 3D (VR/VRT)
 - Г. по протоколу максимальной интенсивности MIP
11. Максимальная плотность при КТ отмечается в конкрементах
 - А. Уратных

- Б. Фосфатных
 - В. Струвитных
 - Г. по типу кальциевого молочка
12. Противопоказанием к проведению КТ-ангиографии почечных артерий при отсутствии жизнеугрожающих состояний является
- А. вес пациента более 120 кг
 - Б. кардиостимулятор
 - В. 1 триместр беременности**
 - Г. инсулиновая помпа

Ситуационная задача №6

Пациент 45 лет, обратился в частное медицинское учреждение после проведения УЗ-исследования органов брюшной полости

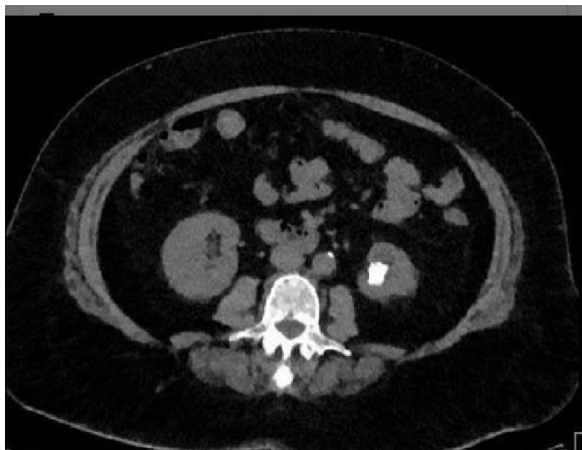
Жалобы: на периодически возникающие боли в поясничной области слева

Анамнез заболевания: без особенностей

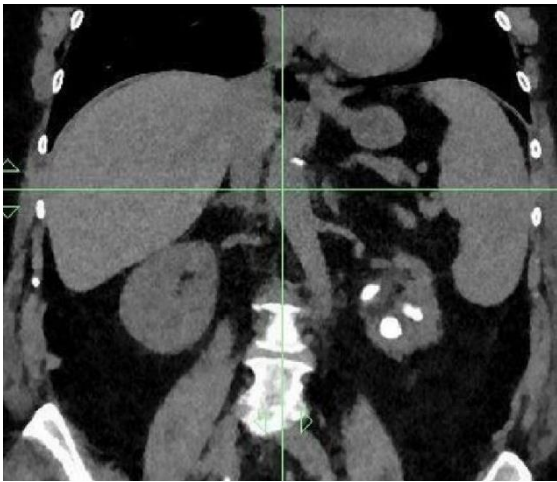
Анамнез жизни: в течение последнего года пациент стал отмечать периодически возникающие боли в левой поясничной области. В течение последних двух недель продолжительность приступов боли в левой поясничной области стала нарастать.

Объективный статус: состояние удовлетворительное. При поверхностной пальпации живота: живот мягкий, слегка болезненный в левом верхнем квадранте. Отмечается положительный синдром Пастернацкого слева.

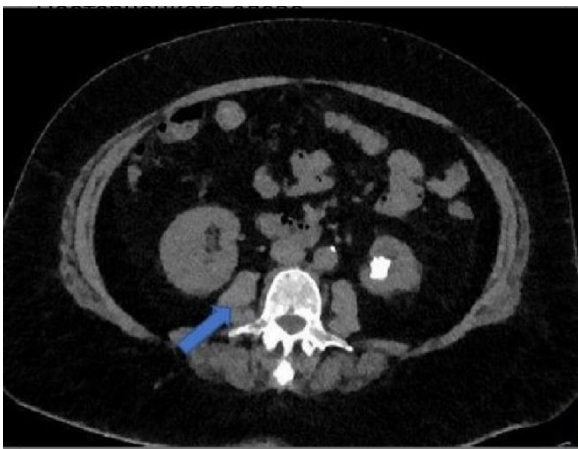
Изображение 1



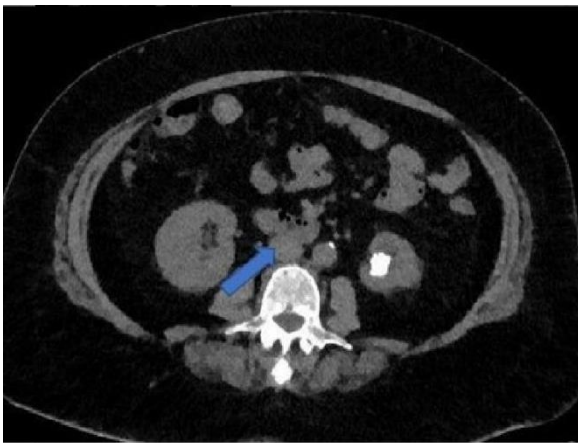
Изображение 2



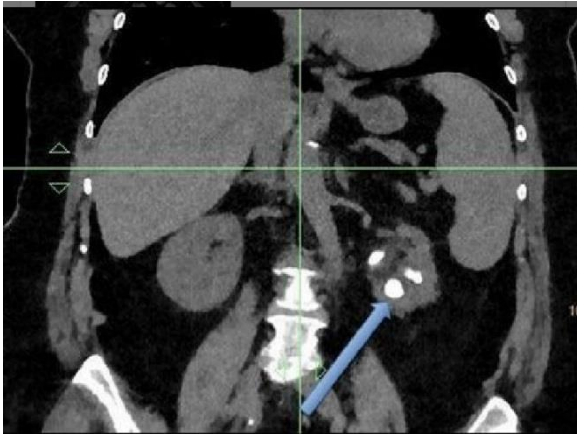
Изображение 3



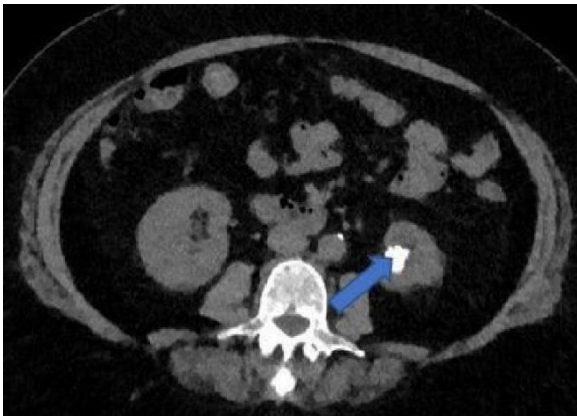
Изображение 4



Изображение 5



Изображение 6



1. Назовите метод лучевой диагностики, который был выполнен пациенту и представлен на изображении №1

а. КТ

Б. МРТ

В. зонография

Г. рентгенография

2. На представленном изображении №2 выполнена реконструкция в ___ плоскости

А. корональной

Б. сагиттальной

В. Аксиальной

Г. Трансверзальной

3. Для получения представленного изображения №2 выполнена реконструкция

А. по протоколу максимальной интенсивности (MIP)

Б. объемного рендеринга (VRT)

В. Оттененных поверхностей (SSD)

Г. Мультипланарная (MPR)

4. На представленном изображении №3 стрелка указывает на

А. поясничную мышцу

Б. правый надпочечник

В. аорту

Г. Нижнюю полую вену

5. На представленном изображении №4 стрелка указывает на

А. Нижнюю полую вену

Б. правый надпочечник

В. аорту

Г. поясничную мышцу

6. указанные на изображении №5 изменения располагаются в

А. левой почке

Б. правой почке

В. мочеточнике

Г. печени

7. Изменения, указанные стрелками на изображении №6 наиболее вероятно являются

А. конкрементами

Б. кистами

В. Солидными опухолями

Г. абсцессами

8. Учитывая представленное изображение №1 можно сделать заключение о наличии у пациента

А. мочекаменной болезни

Б. ангиомиолипом

В. Стеноза почечной артерии

Г. Абсцесса почки

9. Ворота почки включают в себя

А. почечную артерию и нерв, почечную вену, мочеточник, лимфатические сосуды

Б. почечную артерию и нерв, почечную вену

В. Почечную вену, мочеточник

Г. Почечную артерию, нерв

10. Наиболее точным методом выявления конкремента в интрамуральном отделе мочеточника является

А. КТ

Б. УЗИ

В. Урография

Г. МРТ

11. К органическим камням при мочекаменной болезни относятся

А. ураты

Б. оксалаты

В. фосфаты

Г. струвиты

12. Наиболее информативным КТ-исследованием для выявления вазоренального конфликта является

А. сплит-болюс

Б. КТ-ангиография

В. КТ-урография

Г. Мультифазное сканирование

Ситуационная задача №7

Пациентка 67 лет, была направлена в государственное медицинское учреждение после проведения планового УЗ-исследования брюшной полости при диспансеризации, для уточнения диагноза

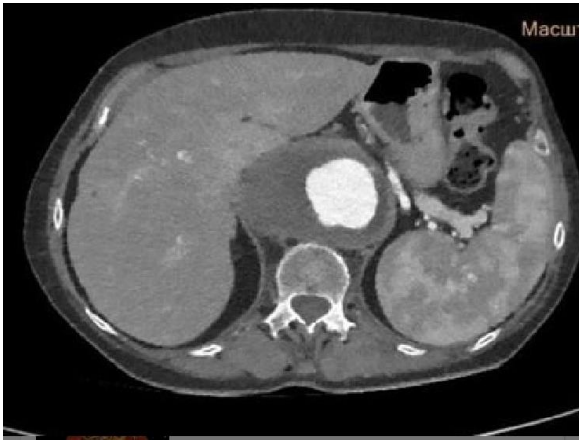Жалобы: на постоянные продолжительные боли в пояснице, не связанные с движением

Анамнез заболевания: без особенностей

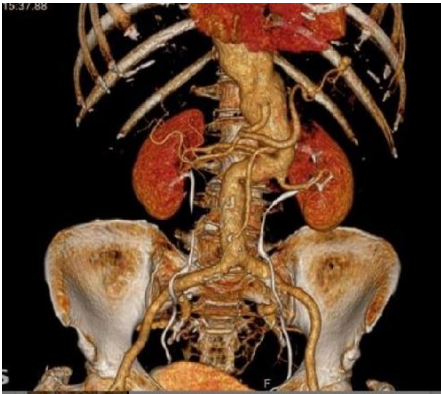
Анамнез жизни: Неделю назад при проведении планового УЗ-исследования органов брюшной полости было выявлено увеличение размеров брюшной аорты

Объективный статус: состояние удовлетворительное. ЧСС 82 в 1 мин, АД 146/90 мм рт ст, живот округлой формы, симметричен, участвует в акте дыхания. По результатам лабораторных исследований патологии не выявлено

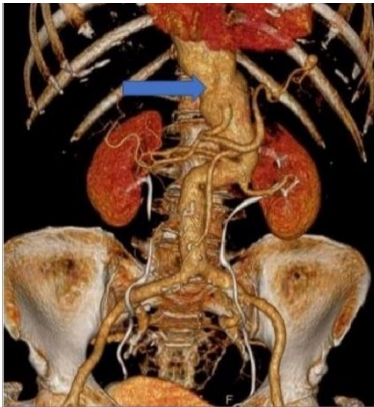
Изображение 1



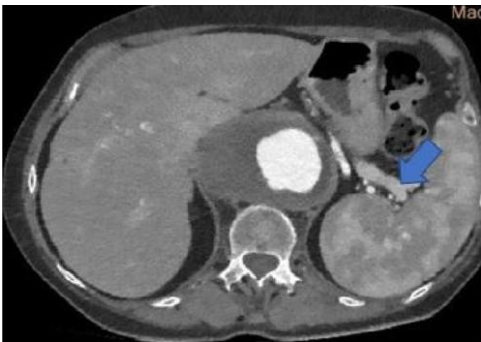Изображение 2



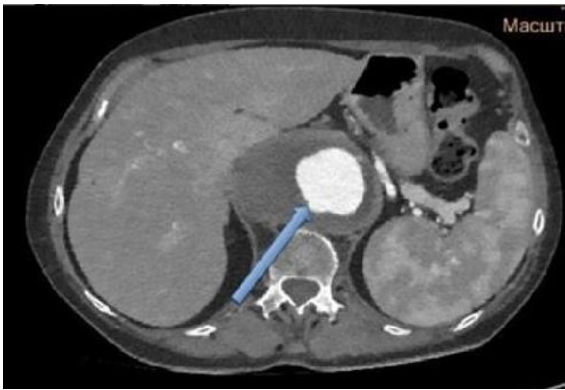Изображение 3



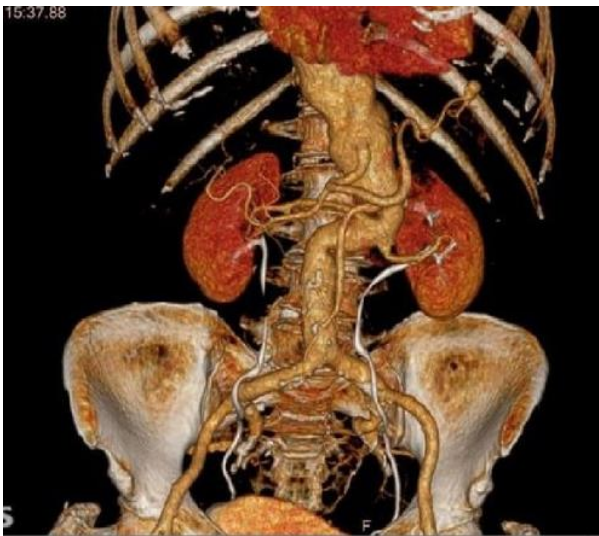
Изображение 4



Изображение 5



Изображение 6



1. Назовите метод лучевой диагностики, который был выполнен пациенту и представлен на изображении №1

а. КТ

Б. МРТ

В. зонография

Г. рентгенография

2. Для получения представленного изображения №2 выполнена реконструкция

А. по протоколу максимальной интенсивности (MIP)

Б. объемного рендеринга (VRT)

В. Оттененных поверхностей (SSD)

Г. Мультипланарная (MPR)

3. На представленном изображении №3 стрелкой указан

А. брюшной отдел аорты

Б. грудной отдел аорты

В. Подвздошная артерия

Г. Нижняя полая вена

4. На представленном изображении №4 стрелка указывает на

А. селезеночную артерию

Б. верхнюю брыжеечную артерию

В. Панкреато-дуоденальную связку

Г. Нижнюю полую вену

5. Выявленные изменения, указанные на изображении №5, располагаются в

А. брюшной отдел аорты

Б. желудке

В. печени

Г. Нижняя полая вена

6. способ визуализации, представленный на изображении №6, является

А. трехмерным изображением органов

Б. виртуальной эндоскопией

В. Линейной томографией

Г. Двухмерным изображением органов

7. Учитывая данные лучевого исследования, можно предположить, что данные изменения характерны для

А. аневризмы

Б. атеросклероза

В. стеноза

Г. опухоли

8. На первичном этапе диагностики сосудистых аномалий брюшного отдела аорты, как правило, пациенту проводится

А. КТ с внутривенным контрастированием

Б. УЗИ

В. МРТ

Г. КТ без внутривенного контрастирования

9. Наиболее информативным методом визуализации тромбированных аневризм брюшного отдела аорты является

А. КТ с внутривенным контрастированием

Б. УЗ-доплерография

В. МР-ангиография

Г. КТ без внутривенного контрастирования

10. Под аневризмой понимают расширение брюшного отдела аорты более ____ мм

А. 30

Б. 20

В. 10

Г. 5

11. В классификации расщепляющихся аневризм аорты по Дебейки выделяют ____ типа/типов

А. три

Б. два

В. четыре

Г. Пять

12. противопоказанием для проведения КТ-ангиографии брюшного отдела аорты при отсутствии жизнеугрожающих состояний является

А. 1 триместр беременности

Б. инсулиновая помпа

В. кардиостимулятор

Г. Вес пациента более 120 кг

Ситуационная задача №8.

Ситуация. Пациент 57 лет был направлен в государственное медицинское учреждение после проведения планового ультразвукового исследования брюшной полости при диспансеризации, для уточнения диагноза.

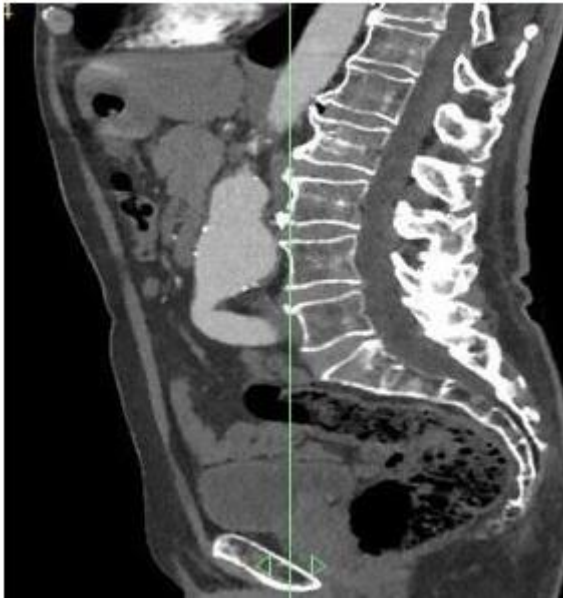Жалобы. Отсутствуют.

Анамнез заболевания. Месяц назад при проведении планового УЗ- исследования органов брюшной полости было выявлено увеличение размеров брюшной аорты.

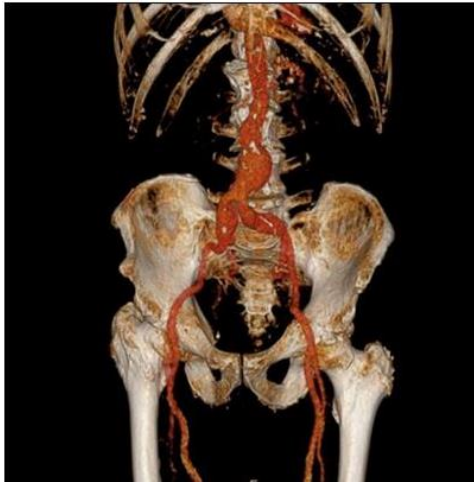Анамнез жизни. Без особенностей.

Объективный статус. Состояние удовлетворительное. Тоны сердца ритмичные, ЧСС 71 в 1 мин, АД 142/87 мм рт. ст.

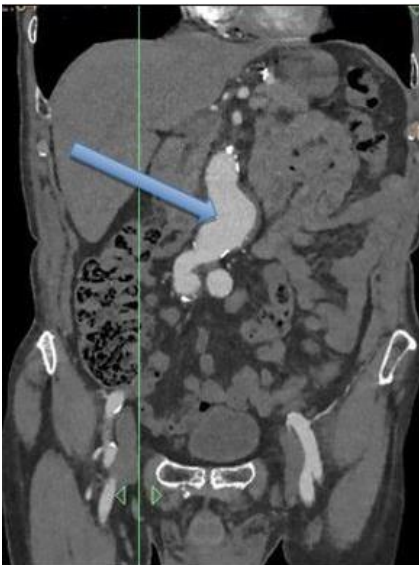Изображение 1



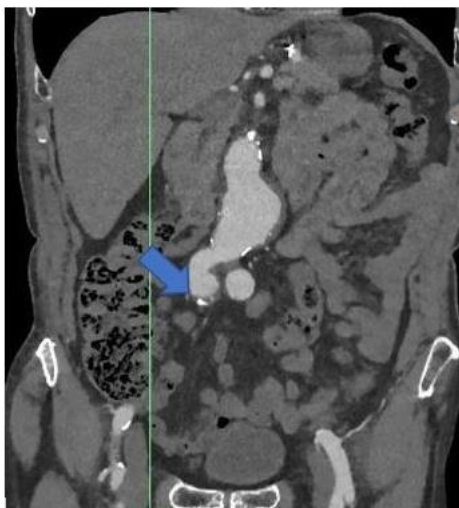
Изображение 2



Изображение 3



Изображение 4



1. Методом лучевой диагностики, соответствующим представленному изображению №1, является
 - А. Линейная томография
 - Б. компьютерная томография**
 - В. магнитно-резонансная томография
 - Г. рентгенография
2. Для получения представленного изображения №1 была выполнена реконструкция в _____ плоскости
 - А. Аксиальной
 - Б. Корональной
 - В. Фронтальной
 - Г. Сагиттальной**
3. Для получения представленного изображения №2 был выполнен вид реконструкции
 - А. оттененных поверхностей (SSD)
 - Б. проекция максимальной интенсивности (MIP)
 - В. мультипланарная (MPR)
 - Г. объемный рендеринг (VRT)**
4. Способ визуализации, представленный на изображении №2, является
 - А. виртуальной эндоскопией
 - Б. посрезовой томографией
 - В. двухмерным изображением органов
 - Г. трехмерным изображением органов**
5. Выявленные изменения, указанные стрелкой на изображении №3, располагаются в
 - А. брюшной аорте**
 - Б. верхней брыжеечной артерии
 - В. дуге аорты
 - Г. нижней полой вене
6. Стрелкой на изображении №4 указана
 - А. общая подвздошная артерия**
 - Б. наружная подвздошная артерия
 - В. нижняя полая вена
 - Г. нижняя брыжеечная артерия

7. На первичном этапе диагностики сосудистых аномалий брюшного отдела аорты, как правило, пациенту проводится
- КТ с внутривенным контрастированием
 - КТ без внутривенного контрастирования
 - МРТ
 - УЗИ**
8. Учитывая данные лучевого исследования можно предположить, что выявленные изменения на изображении №1 характерны для
- Аневризмы**
 - Атеросклероза
 - Стеноза
 - Опухоли
9. Наиболее информативным методом визуализации тромбированных аневризм брюшного отдела аорты является
- КТ с внутривенным контрастированием**
 - КТ без внутривенного контрастирования
 - УЗ-доплерография
 - МР-ангиография
10. Под аневризмой понимают расширение брюшного отдела аорты более _____ мм
- 5
 - 10
 - 20
 - 30**
11. В классификации расслаивающихся аневризм аорты по Дебейки выделяют _____ типа/типов
- Три**
 - Два
 - Четыре
 - Пять
12. Противопоказанием к проведению КТ-ангиографии брюшного отдела аорты при отсутствии жизнеугрожающих состояний является
- 1 триместр беременности**
 - инсулиновая помпа
 - вес пациента более 120 кг
 - кардиостимулятор

Ситуационная задача №9.

Ситуация. Пациентка 64 лет была доставлена в стационар бригадой скорой медицинской помощи.

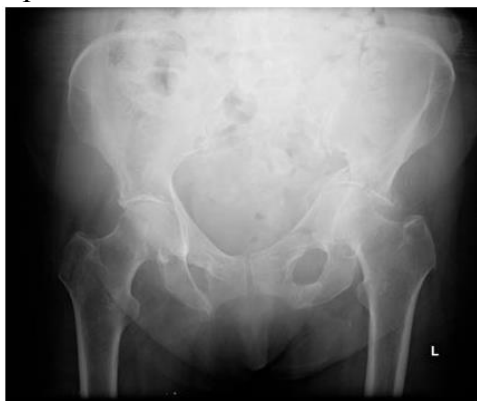Жалобы. Выраженные боли в области левого тазобедренного сустава, усиливающиеся при движении, ограничение подвижности.

Анамнез заболевания. Жалобы появились после падения с лестницы на дачном участке.

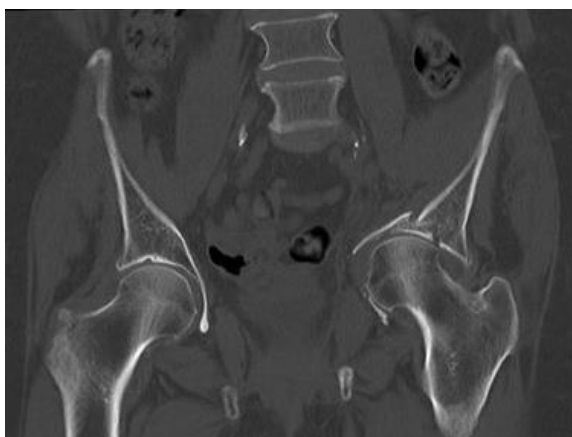
Анамнез жизни. Не отягощен.

Объективный статус. Состояние средней тяжести. Осмотрена травматологом: отек мягких тканей в области таза слева, укорочение левой нижней конечности.

Изображение 1



Изображение 2



1. Методом лучевой диагностики, соответствующим представленному изображению №1, является
 - А. радионуклидное исследование
 - Б. рентгенография**
 - В. компьютерная томография
 - Г. магнитно-резонансная томография
2. На представленном изображении №1 определяется _____ перелом
 - А. Косой
 - Б. Оскольчатый**
 - В. Спиралевидный
 - Г. Продольный
3. На изображении №1 линия перелома располагается в
 - А. седалищном бугре
 - Б. теле левой подвздошной кости
 - В. головке левой бедренной кости
 - Г. левой вертлужной впадине**
4. Верным вариантом описательной картины области патологических изменений по изображению №1 является
 - А. перелом правой седалищной кости и формированием наружного вывиха головки бедренной кости
 - Б. оскольчатый перелом левой подвздошной кости с повреждением левой вертлужной впадины и формированием центрального вывиха головки левой бедренной кости**

- В. поперечный перелом левой подвздошной кости, с преимущественным повреждением левой вертлужной впадины и формированием центрального вывиха головки левой бедренной кости
- Г. перелом правой подвздошной кости, с преимущественным повреждением правой вертлужной впадины и формированием центрального вывиха головки правой бедренной кости
5. На основании выполненного исследования (изображение №1) можно сделать заключение о наличии у пациента
- А. оскольчатого перелома левой вертлужной впадины**
- Б. асептического некроза головки левой бедренной кости
- В. поперечного перелома правой вертлужной впадины
- Г. наружного вывиха правой бедренной кости
6. При возникновении трудностей после выполнения рентгенографии в оценке консолидации отломков уточняющая диагностика проводится с помощью
- А. компьютерной томографии**
- Б. сцинтиграфии
- В. ультразвукового исследования
- Г. рентгеноскопии
7. На представленном изображении №2 выполнена реконструкция в _____ плоскости
- А. Корональной**
- Б. Трансверзальной
- В. Сагитальной
- Г. Аксиальной
8. Для получения представленного изображения №2 была выполнена реконструкция
- А. мультипланарная (MPR)**
- Б. оттененных поверхностей (SSD)
- В. в проекции максимальной интенсивности (MIP)
- Г. объемного рендеринга (VRT)
9. На изображении №2 отмечается перелом
- А. вертлужной впадины**
- Б. головки левой бедренной кости
- В. седалищного бугра
- Г. крыла левой подвздошной кости
10. На первичном этапе диагностики опорно-двигательной системы проводится
- А. магнитно-резонансная томография
- Б. компьютерная томография
- В. ультразвуковое исследование
- Г. рентгенологический метод**
11. Наиболее информативным методом диагностики повреждений (разрыва) мышц бедра является
- А. Рентгенография
- Б. многосрезовая линейная рентгеновская томография
- В. магнитно-резонансная томография**
- Г. компьютерная томография
12. Под эпифизолизом понимают

- А. повреждение в области ростковой зоны
- Б. дисплазию эпиметафиза
- В. опухолеподобное изменение диафиза
- Г. воспаление эпифиза

Ситуационная задача №10

Ситуация. Пациент 32 лет обратился в травмпункт.

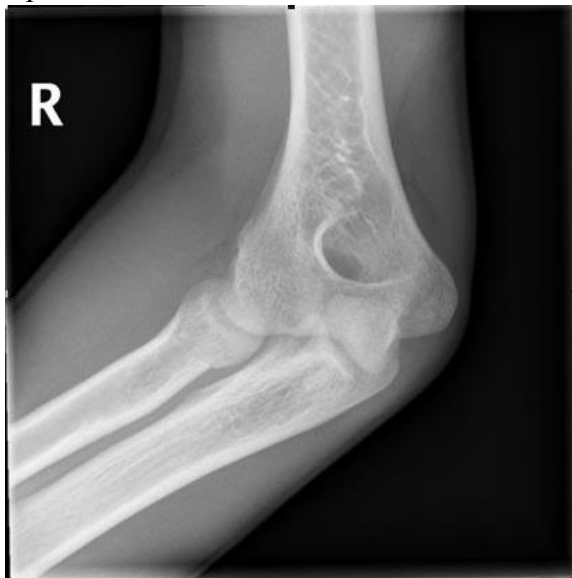Жалобы. Выраженные боли в области правого локтевого сустава, резко усиливающиеся при движении.

Анамнез заболевания. Жалобы появились после падения на правый локоть.

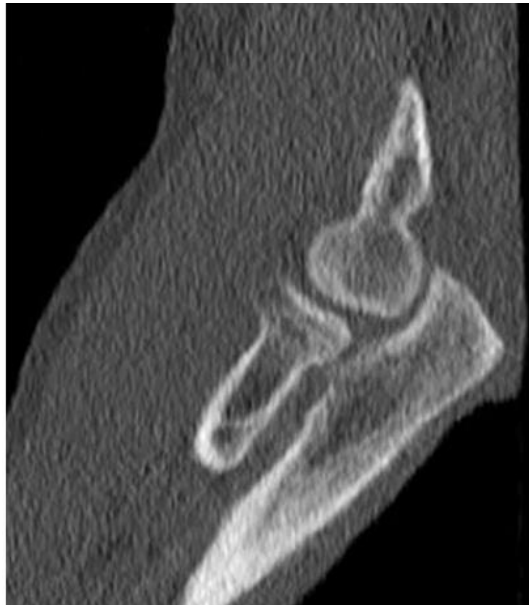Анамнез жизни. Неотягощен.

Объективный статус. Осмотрен травматологом: отек мягких тканей в области правого локтевого сустава.

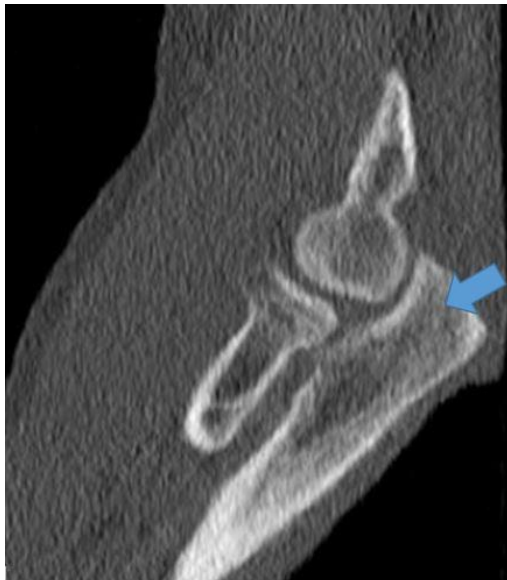Изображение 1



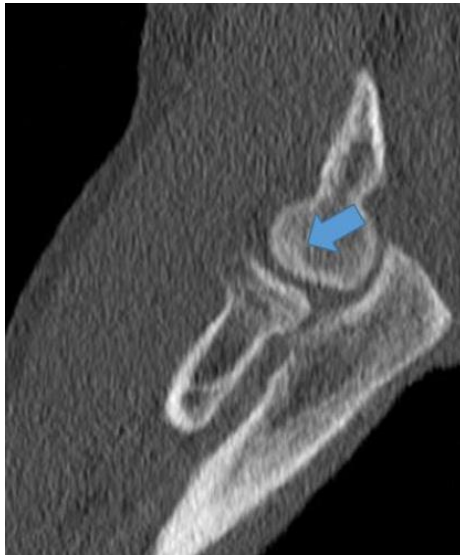Изображение 2



Изображение 3



Изображение 4



1. Методом лучевой диагностики, соответствующим представленному изображению №1, является
А. Рентгеноскопия
Б. Рентгенография
В. компьютерная томография
Г. магнитно-резонансная томография
2. На представленном изображении №1 определяется _____ направление линии перелома
А. Спиралевидное
Б. Поперечное
В. Продольное
Г. Винтообразное
3. Линия перелома на изображении №1 располагается в _____ кости
А. Плечевой
Б. Лучевой
В. Локтевой
Г. Сесамовидной

4. Верным вариантом описательной картины патологических изменений по изображению №1 является: _____ линия перелома _____ кости
- А. винтообразная; диафиза лучевой
 - Б. поперечная; шейки лучевой**
 - В. продольная; шиловидного отростка локтевой
 - Г. винтообразная; бугристости локтевой
5. Методом лучевой диагностики, соответствующим представленному изображению №2, является
- А. рентгеновская томография
 - Б. компьютерная томография**
 - В. рентгенография
 - Г. магнитно-резонансная томография
6. Для получения представленного изображения №2 была выполнена реконструкция
- А. объемного рендеринга (VRT)
 - Б. в проекции максимальной интенсивности (MIP)
 - В. оттененных поверхностей (SSD)
 - Г. мультипланарная (MPR)**
7. Анатомическая структура, указанная стрелкой на изображении №3, является
- А. блоком плечевой кости
 - Б. венечным отростком
 - В. локтевым отростком**
 - Г. мыщелком плечевой кости
8. Анатомическая структура, указанная стрелкой на изображении №4, является
- А. блоком плечевой кости**
 - Б. венечным отростком
 - В. мыщелком плечевой кости
 - Г. локтевым отростком
9. На первичном этапе диагностики травмы опорно-двигательной системы проводится
- А. рентгенологический метод**
 - Б. компьютерная томография
 - В. ультразвуковое исследование
 - Г. магнитно-резонансная томография
10. При наличии диагностических сомнений после рентгенографии наиболее детальная визуализация костных структур при травме локтевого сустава возможна с помощью
- А. магнитно-резонансной томографии
 - Б. компьютерной томографии**
 - В. ультразвуковой томографии
 - Г. рентгеноскопии
11. Наиболее информативным методом диагностики повреждений связок и сухожилий локтевого сустава является
- А. магнитно-резонансная томография**
 - Б. рентгенография
 - В. ультразвуковое исследование
 - Г. компьютерная томография

12. Абсолютным противопоказанием для проведения магнитно-резонансной томографии локтевого сустава является

- А. Кардиостимулятор
- Б. 2 триместр беременности
- В. эндопротез тазобедренного сустава
- Г. вес пациента 130 кг

Ситуационная задача №11

Ситуация. Пациентка 43 лет направлена в частное медицинское учреждение после проведения планового УЗ-исследования брюшной полости.

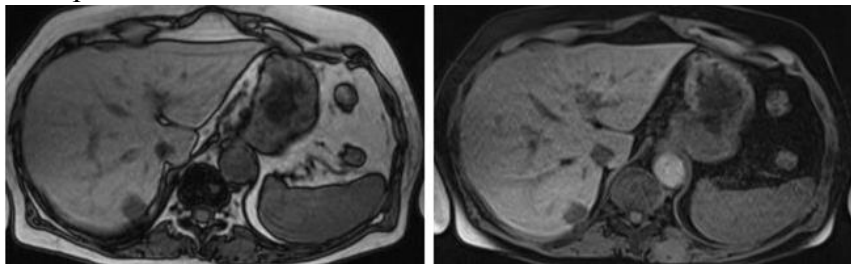
Жалобы Жалобы на периодически возникающие боли в верхней половине живота, усиливающиеся после приема жирной пищи.

Анамнез заболевания. Жалобы беспокоят несколько лет, ранее по назначению гастроэнтеролога проводилось лечение гастропротекторами и антацидными препаратами.

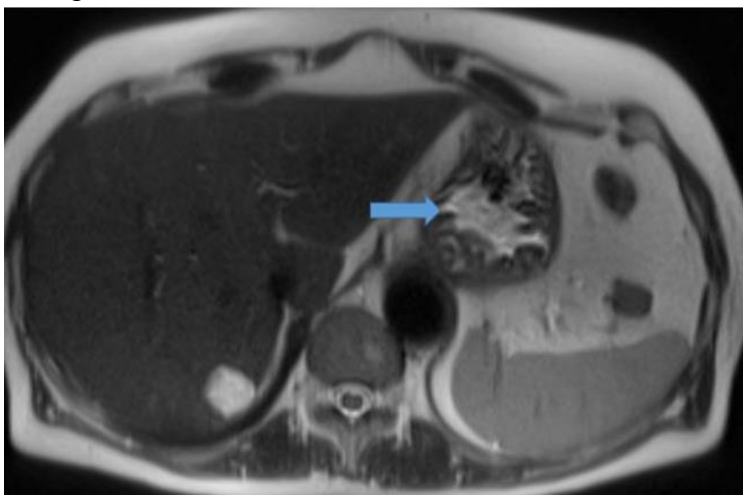
Анамнез жизни. Без особенностей

Объективный статус. При объективном обследовании и по результатам лабораторных исследований патологии не выявлено. Гастроскопия: поверхностный гастрит, недостаточность кардии. Онкологических заболеваний не выявлено.

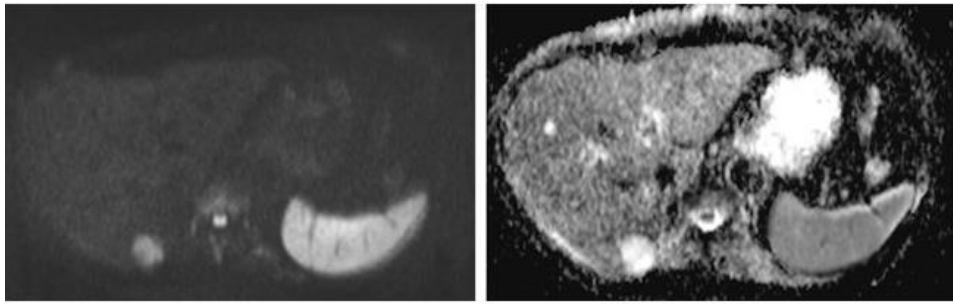
Изображение 1



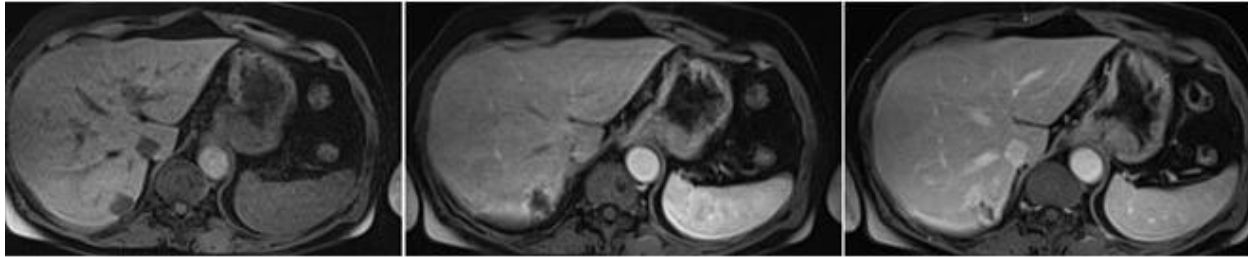
Изображение 2



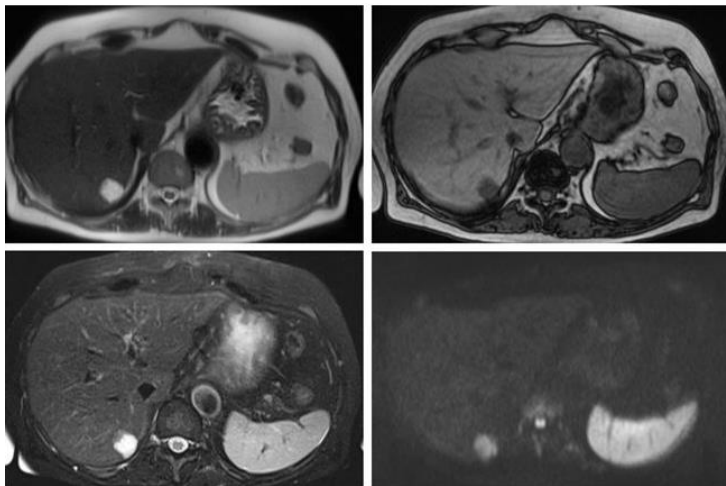
Изображение 3



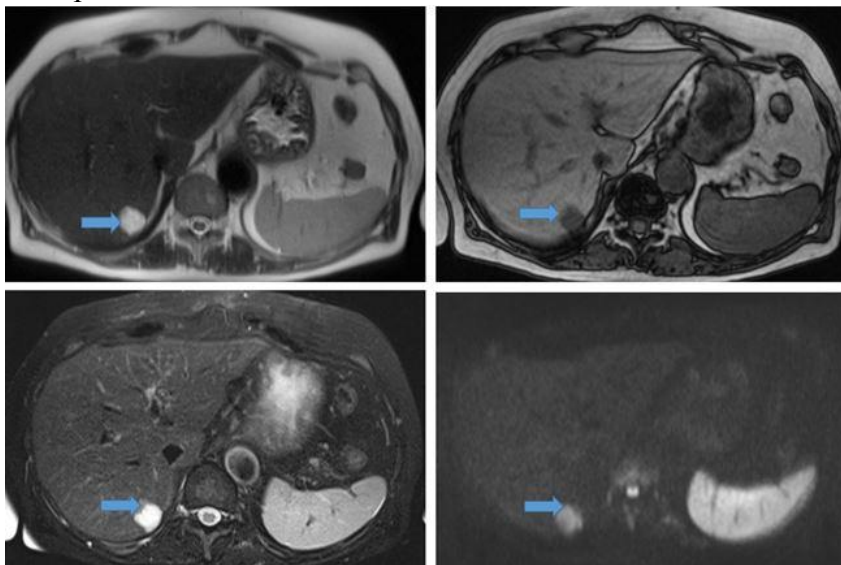
Изображение 4



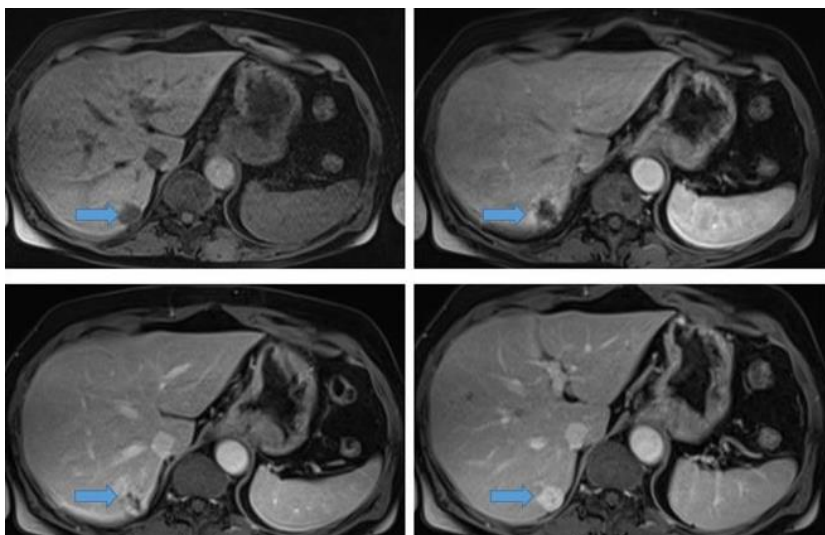
Изображение 5



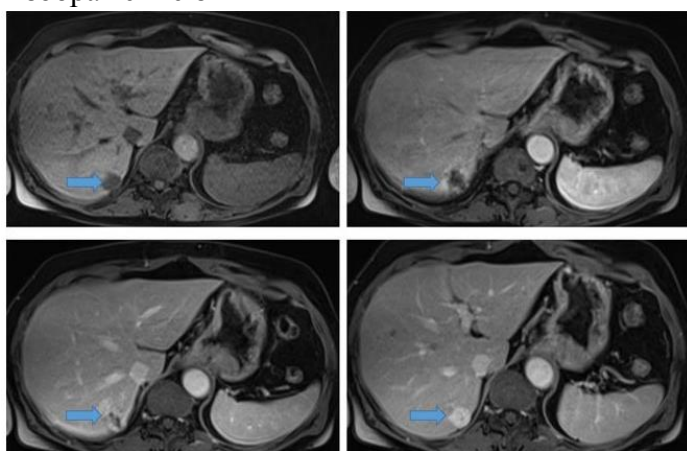
Изображение 6



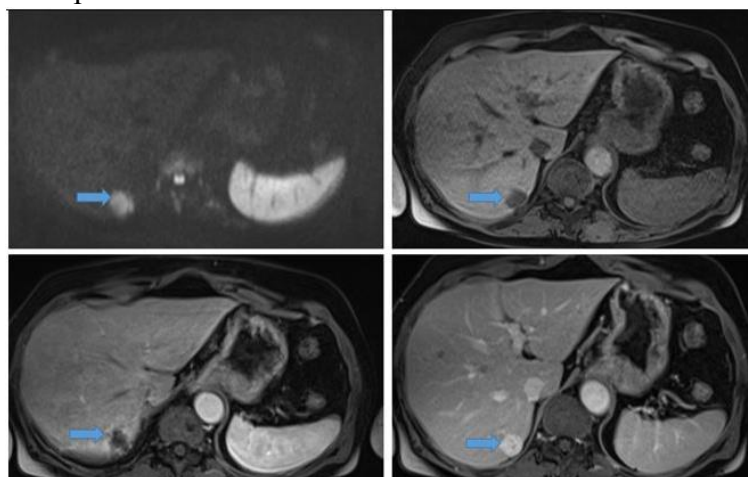
Изображение 7



Изображение 8



Изображение 9



1. Назовите метод лучевой диагностики, который был выполнен пациенту и представлен на сканах (Изображение №1)
 - А. компьютерная томография с внутривенным контрастированием
 - Б. посрезовая линейная рентгеновская томография
 - В. компьютерная томография без внутривенного контрастирования
 - Г. магнитно-резонансная томография**
2. На изображении №1 сканы представлены в _____ проекции
 - А. Аксиальной**
 - Б. Сагиттальной

- В. Коронарной
Г. Фронтальной
3. Структура, указанная стрелкой на изображении №2, является
 - А. Желудком**
 - Б. Селезенкой
 - В. внеорганный опухолью
 - Г. аневризмой брюшного отдела аорты
 4. На серии снимков (Изображение №3) представлен режим сканирования (тип взвешенности изображения)
 - А. T2FS
 - Б. T1FS
 - В. FLAIR
 - Г. DWI**
 5. На серии снимков (Изображение №4) представлен режим сканирования (тип взвешенности изображения)
 - А. T1FS (vibe)**
 - Б. DWI
 - В. T2 FS
 - Г. T1
 6. На представленной серии снимков (Изображение №5) можно предположить
 - А. образование в печени**
 - Б. образование в желудке
 - В. кисту селезенки
 - Г. гипervasкулярную опухоль правой почки
 7. По МР-данным (Изображение №6) образование, указанное стрелками, имеет структуру
 - А. Кистозную**
 - Б. Геморрагическую
 - В. Хрящевую
 - Г. Солидную
 8. По МР-данным (Изображение №7) образование, указанное стрелками, контрастный препарат
 - А. минимально накапливает в отсроченную фазу
 - Б. накапливает с центрипетальным заполнением в отсроченную фазу**
 - В. накапливает только в венозную фазу
 - Г. равномерно накапливает в артериальную фазу с наличием рубца
 9. На представленной серии снимков (Изображение №8) указан стрелкой _____ сегмент печени
 - А. III
 - Б. VI
 - В. VII**
 - Г. II
 10. На представленной серии снимков (Изображение №9) в печени можно предположить
 - А. Метастаз
 - Б. Кисту
 - В. холангиоцеллюлярную карциному
 - Г. гемангиому**

11. Проведение МР-холангиопанкреатографии в томографе мощностью 1.5Т категорически запрещено при наличии у пациента
- А. титанового импланта в диафизе большеберцовой кости
 - Б. брекеты системы
 - В. кардиостимулятора**
 - Г. шунтов в коронарных артериях
12. Противопоказанием для планового (не по жизненным показаниям) КТ печени с внутривенным контрастированием является
- А. аллергия на пенициллин
 - Б. кардиостимулятор
 - В. скорость клубочковой фильтрации менее 25 мл/мин**
 - Г. острая респираторная вирусная инфекция

Ситуационная задача №12

Ситуация. Пациентка 35 лет обратилась за медицинской помощью в поликлинику по месту жительства.

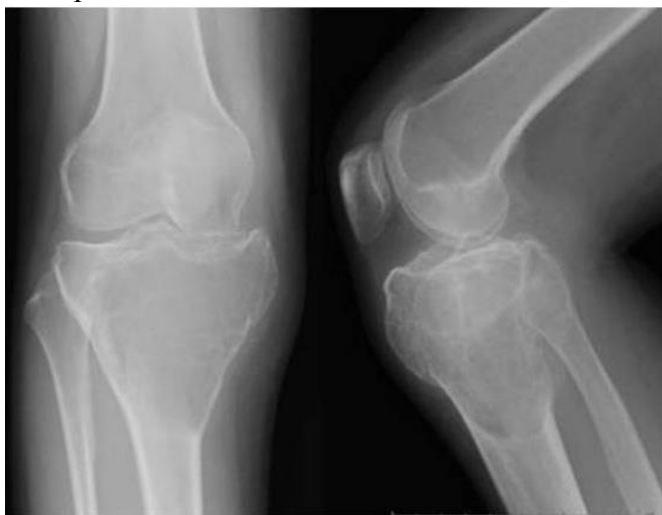
Жалобы. На боль по медиальной поверхности в правом коленном суставе после падения с высоты собственного роста 1 день назад. Ограничение движений в коленном суставе и отек.

Анамнез заболевания. 6 месяцев назад были роды. На протяжении 5 лет отмечала асимметрию коленных суставов за счет утолщения справа, не придавала этому значения. Ограничения подвижности не было. Отека, покраснения сустава не было. Ранее травм не было.

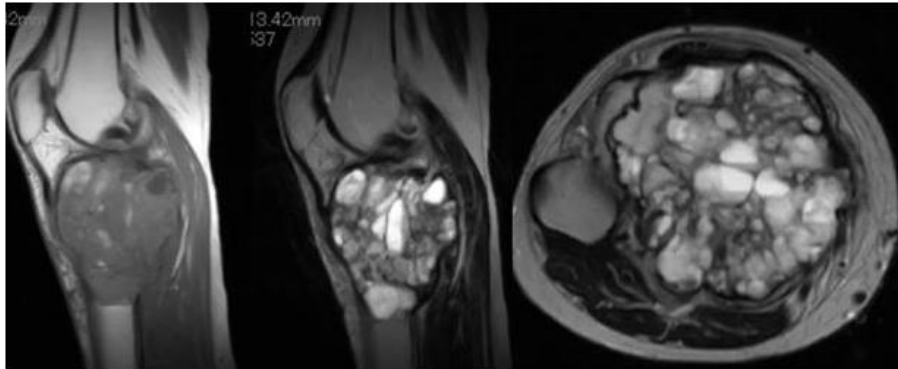
Анамнез жизни. Без особенностей

Объективный статус. Кожа над правым коленным суставом гиперемирована, выраженный отек мягких тканей и ограничение движения в суставе. Отмечается гематома мягких тканей под надколенником.

Изображение 1



Изображение 2



1. В соответствии со стандартом медико-санитарной помощи N1467н от 2012 г. лучевым методом, с которого следует начать обследование пациента, является
 - А. Рентгенография**
 - Б. компьютерная томография
 - В. радиоизотопное исследование
 - Г. магнитно-резонансная томография
2. При рентгенографии (Изображение №1) правого коленного сустава в двух проекциях отмечается
 - А. опухолевое образование в мягких тканях правого коленного сустава, с реактивным синовитом
 - Б. литическая перестройка с тонкими перегородками, истончение кортикального слоя большеберцовой кости**
 - В. «луковичный» периостоз в метадиафизе малоберцовой кости, отек костного мозга
 - Г. литическая деструкция надколенника, с формированием внекостного компонента
3. Методом лучевой диагностики, который показан пациенту для уточнения структуры образования в кости, является
 - А. магнитно-резонансная томография**
 - Б. позитронно-эмиссионная томография**
 - В. ультразвуковое исследование
 - Г. рентгеноскопия
4. При магнитно-резонансной томографии (Изображение №2) выявлены
 - А. ячеисто-трабекулярное образование, уровни жидкости в большеберцовой кости, вздутие кортикального слоя**
 - Б. инфильтрация диафиза бедренной кости, деструкция кортикального слоя с наличием «козырька Кодмена»
 - В. мягкотканная опухоль, врастающая в кость, инфильтрация костного мозга
 - Г. солидная опухоль большеберцовой кости, с истончением кортикального слоя и формированием внекостного компонента
5. Показанием для МРТ в данном случае является
 - А. диагностика отдаленных метастазов
 - Б. измерение плотности опухоли
 - В. выявление мягкотканного компонента**
 - Г. уточнение степени деструкции кортикального слоя
6. После анализа данных, полученных при лучевых методах (Изображения №1, 2), предполагаемое заключение
 - А. Синовиальный хондроматоз

- Б. Гигантоклеточная опухоль**
 В. Хондросаркома
 Г. Оссифицирующий миозит
7. Патологическая зона перестройки большеберцовой кости у данной пациентки, относится к
 А. метаболической остеопатии
 Б. инфекционному воспалительному заболеванию
 В. дегенеративному заболеванию
Г. опухоли
8. С учетом возраста пациентки, клинических данных и выявленных изменений при лучевых исследованиях (Изображения №1, 2) в первую очередь образование в большеберцовой кости следует дифференцировать с
 А. Артрозом
 Б. Липомой
 В. абсцессом Броди
Г. остеогенной саркомой
9. Дополнительным методом лучевой диагностики, который показан пациентам с новообразованиями костей для оценки распространенности опухолевого процесса (определение М стадии), является
 А. рентгенография пораженной области и близлежащего сустава в двух проекциях с линейкой
Б. позитронно-эмиссионная томография
 В. магнитно-резонансная томография малого таза
 Г. ультразвуковое исследование брюшной полости
10. Лучевым методом, который позволяет провести первичную диагностику костной опухоли и спрогнозировать хирургу органосохраняющий вид реконструкции, является
 А. ультразвуковое исследование мягких тканей голени
 Б. позитронно-эмиссионная томография
 В. магнитно-резонансная томография коленного сустава
Г. рентгенография пораженной области и близлежащего сустава в двух проекциях с линейкой
11. Противопоказанием для плановой КТ-ангиографии брюшного отдела аорты и нижних конечностей с внутривенным контрастированием (не по жизненным показаниям) является
 А. острая респираторная вирусная инфекция
 Б. кардиостимулятор
В. скорость клубочковой фильтрации менее 25 мл/мин
 Г. аллергия на морепродукты
12. Абсолютным противопоказанием для МРТ коленного сустава является
 А. 3 триместр беременности
 Б. вес пациента более 100 кг
В. кардиостимулятор
 Г. титановый имплант в тазобедренном суставе

Ситуационная задача №13.

Ситуация. Пациентка 70 лет обратилась в поликлинику по месту жительства для обследования.

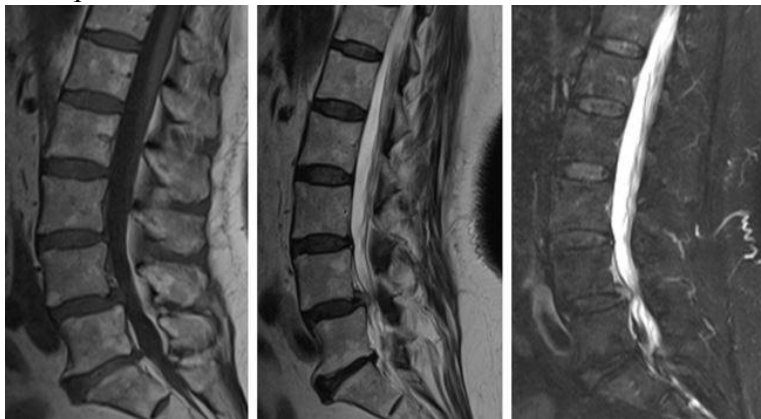Жалобы. Жалобы на постоянную боль в поясничной области с иррадиацией в копчик.

Анамнез заболевания. Жалобы на протяжении 6 месяцев. Около 1 месяца назад было падение на спину с высоты собственного роста.

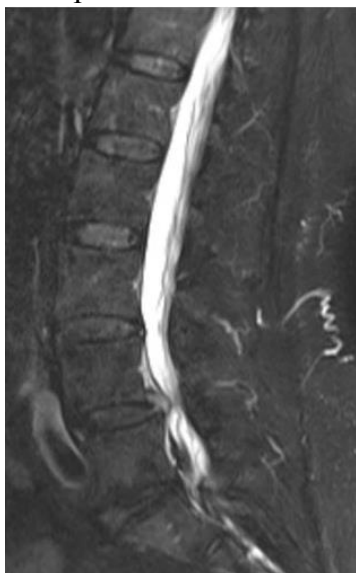
Анамнез жизни. Без особенностей

Объективный статус. Ограничение сгибания и разгибания в поясничной области.

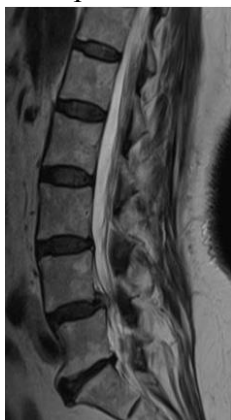Изображение 1



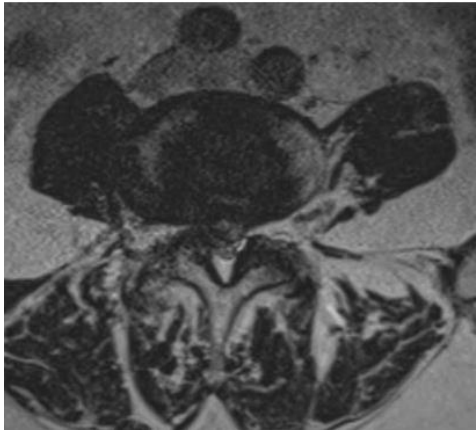
Изображение 2



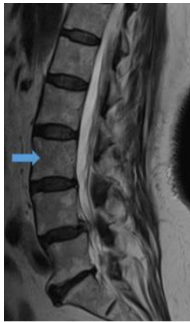Изображение 3



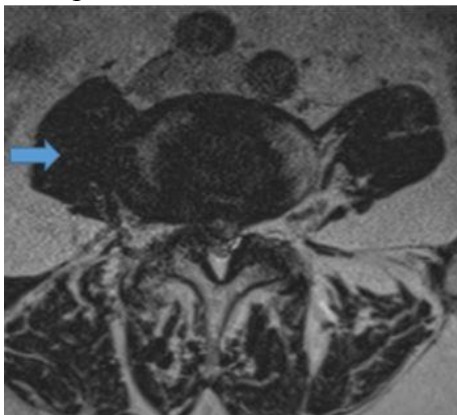
Изображение 4



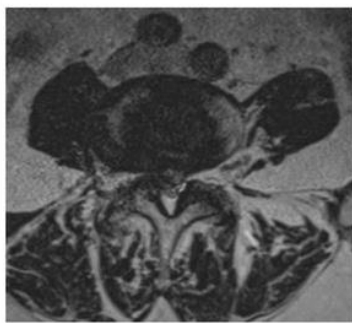
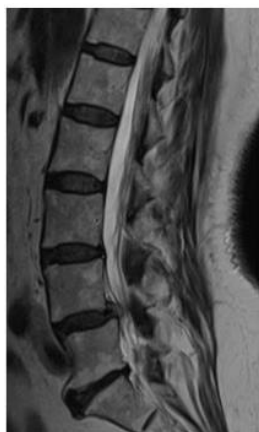Изображение 5



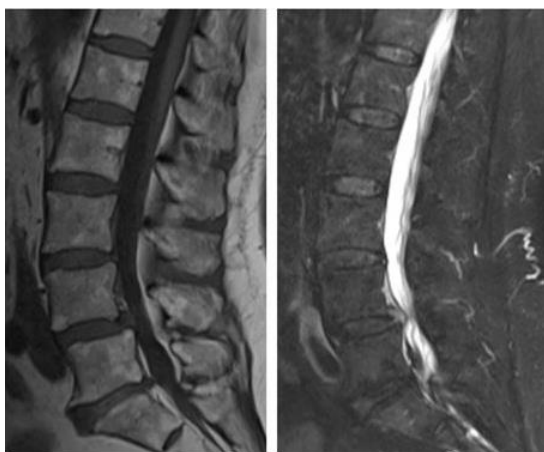Изображение 6



Изображение 7



Изображение 8



1. Назовите метод лучевой диагностики, который был выполнен пациенту и представлен на сканах (Изображение №1)
 - А. компьютерная томография
 - Б. рентгенография
 - В. радиоизотопное исследование
 - Г. магнитно-резонансная томография**
2. На серии снимков (Изображение №2) представлен режим сканирования (тип взвешенности)
 - А. T2
 - Б. T2 FS**
 - В. DWI (ДВИ)
 - Г. T1 FS
3. На серии снимков (Изображение № 3) представлен режим сканирования (тип взвешенности)
 - А. T1
 - Б. T2 FS
 - В. T2**
 - Г. DWI (ДВИ)
4. На изображении №4 скан представлен в _____ проекции
 - А. Фронтальной
 - Б. Сагиттальной
 - В. Коронарной
 - Г. Аксиальной**
5. На изображении №5 стрелка указывает на
 - А. тело L3 позвонка**
 - Б. дужку позвонка
 - В. тело L5 позвонка
 - Г. межпозвонковый диск
6. На изображении №6 стрелка указывает на
 - А. поясничную мышцу**
 - Б. остистый отросток
 - В. межпозвонковый диск
 - Г. нервный корешок L2
7. На представленных сканах (Изображение №7) на уровне L4-L5 можно предположить
 - А. циркулярную протрузию межпозвонкового диска
 - Б. вентральную экструзию (грыжу) межпозвонкового диска**

- В. левостороннюю фораминальную экструзию (грыжу) межпозвонкового диска
- Г. срединную экструзию (грыжу) межпозвонкового диска
8. На представленных сканах (Изображение №8) можно предположить
- А. антелистез L4
- Б. антелистез L5
- В. ретролистез L3
- Г. ретролистез L3
9. Для того, чтобы определить является ли смещение нестабильным или стабильным, необходимо выполнить
- А. рентгенографию с функциональными пробами
- Б. магнитно-резонансную томографию
- В. компьютерную томографию
- Г. радиоизотопное исследование
10. Методом, с помощью которого можно выявить отек костного мозга в телах позвонков, является
- А. компьютерная томография
- Б. магнитно-резонансная томография
- В. линейная рентгеновская томография
- Г. рентгенография в боковой проекции
11. При МР-исследовании асептический отек костного мозга (изменения по Модик 1) в теле позвонка имеет МР-сигнал
- А. гиперинтенсивный в T1, гиперинтенсивный в T2
- Б. гипоинтенсивный в T1, гиперинтенсивный в T2FS
- В. гиперинтенсивный в T1, гипоинтенсивный в T2FS
- Г. гипоинтенсивный в T1, гипоинтенсивный в T2
12. Нижняя граница спинного мозга в норме на КТ-томограмме соответствует уровню
- А. L5-S1
- Б. L1-L2
- В. Th10-Th11
- Г. L3-L4

Ситуационная задача №14

Ситуация. Пациент 35 лет обратился в частное медицинское учреждение для обследования.

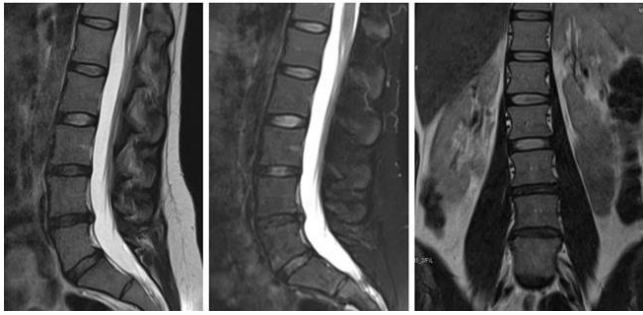
Жалобы Жалобы на постоянную боль в поясничной области, с иррадиацией в копчик и левую ногу.

Анамнез заболевания. Жалобы на протяжении 1 месяца. Боль возникла после тяги гантелей в наклоне в тренажерном зале.

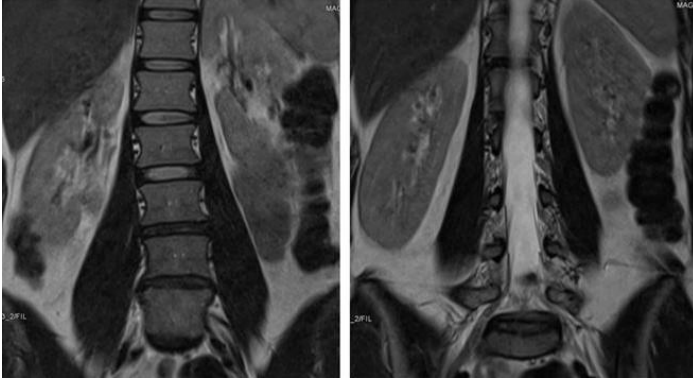
Анамнез жизни. Без особенностей

Объективный статус. Ограничение сгибания и разгибания в поясничной области.

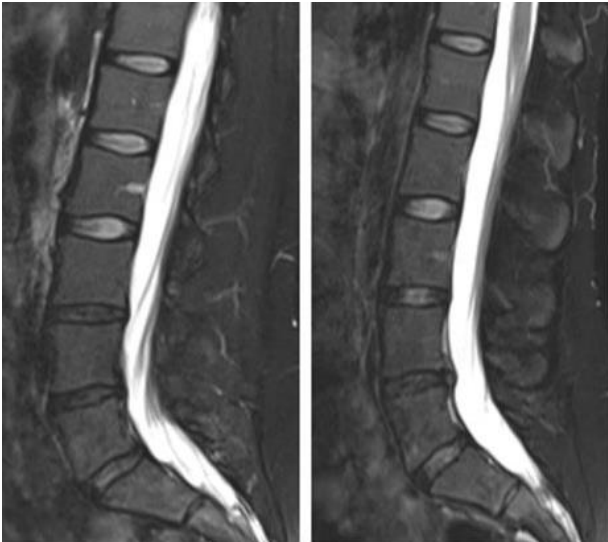
Изображение 1



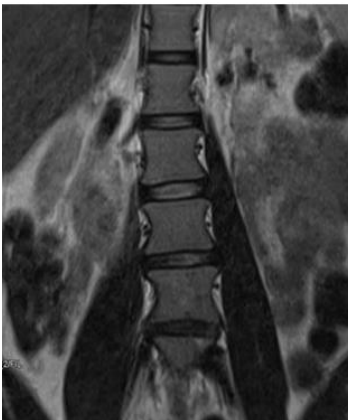
Изображение 2



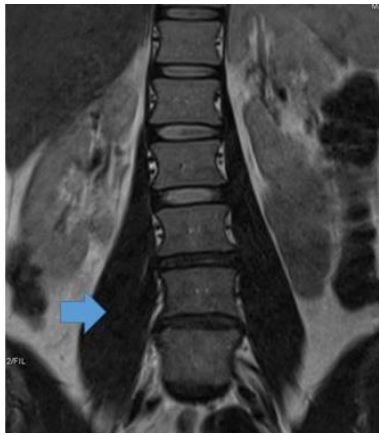Изображение 3



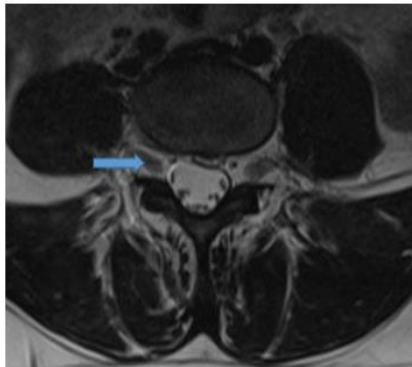Изображение 4



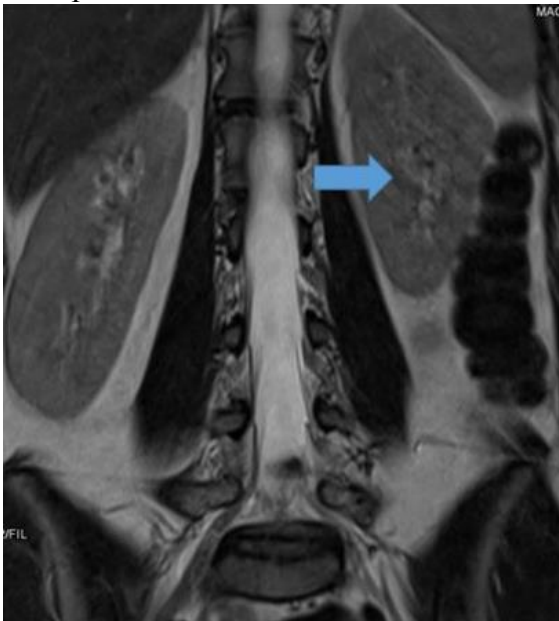Изображение 5



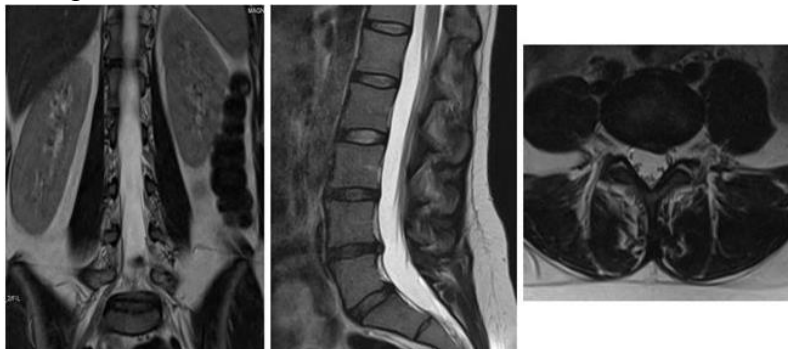
Изображение 6



Изображение 7



Изображение 8



1. Назовите метод лучевой диагностики, который был выполнен пациенту и представлен на сканах (Изображение № 1)
 - А. магнитно-резонансная томография**
 - Б. компьютерная томография
 - В. рентгенография
 - Г. радиоизотопное исследование
2. На серии снимков (Изображение №2) представлен режим сканирования (тип взвешенности)
 - А. T2 FS
 - Б. T2**
 - В. DWI (ДВИ)
 - Г. T1 FS
3. На серии снимков (Изображение №3) представлен режим сканирования (тип взвешенности)
 - А. T2 FS**
 - Б. T1
 - В. T2
 - Г. DWI (ДВИ)
4. На изображении (Изображение №4) скан представлен в _____ проекции
 - А. Сагиттальной
 - Б. Трансверзальной
 - В. Коронарной**
 - Г. Аксиальной
5. На изображении №5 стрелка указывает на
 - А. большую поясничную мышцу**
 - Б. левую почку
 - В. подвздошную мышцу
 - Г. нервный корешок L5
6. На изображении (Изображение №6) стрелка указывает на
 - А. межпозвонковый диск
 - Б. поясничную мышцу
 - В. дуральный мешок
 - Г. нервный корешок**
7. На изображении №7 стрелка указывает на
 - А. правую почку
 - Б. печень
 - В. левую почку**
 - Г. поясничную мышцу
8. На представленных сканах (Изображение №8) на уровне L4-L5 можно предположить
 - А. левостороннюю вентральную экструзию (грыжу) межпозвонкового диска
 - Б. правостороннюю фораминальную экструзию (грыжу) межпозвонкового диска
 - В. заднюю циркулярную протрузию межпозвонкового диска
 - Г. левостороннюю парамедианную экструзию (грыжу) межпозвонкового диска**

9. При наличии ретролистеза L5 для того, чтобы определить является ли смещение нестабильным или стабильным, необходимо выполнить
- А. рентгенографию с функциональными пробами**
 - Б. магнитно-резонансную томографию
 - В. радиоизотопное исследование
 - Г. компьютерную томографию
10. Методом, с помощью которого можно выявить отек костного мозга в телах позвонков, является
- А. магнитно-резонансная томография**
 - Б. компьютерная томография
 - В. линейная рентгеновская томография
 - Г. рентгенография в боковой проекции
11. При МР-исследовании фиброзное замещение костного мозга (изменения по Модик 3) в теле позвонка имеет МР-сигнал
- А. гипоинтенсивный в T1, гипоинтенсивный в T2**
 - Б. гипоинтенсивный в T1, гиперинтенсивный в T2FS
 - В. гиперинтенсивный в T1, гиперинтенсивный в T2
 - Г. гиперинтенсивный в T1, гипоинтенсивный в T2FS
12. Нижняя граница спинного мозга в норме на КТ-томограмме соответствует уровню
- А. L3-L4
 - Б. Th10-Th11
 - В. L5-S1
 - Г. L1-L2**

Ситуационная задача №15.

Ситуация. Пациент 50 лет обратился в поликлинику по месту жительства для обследования.

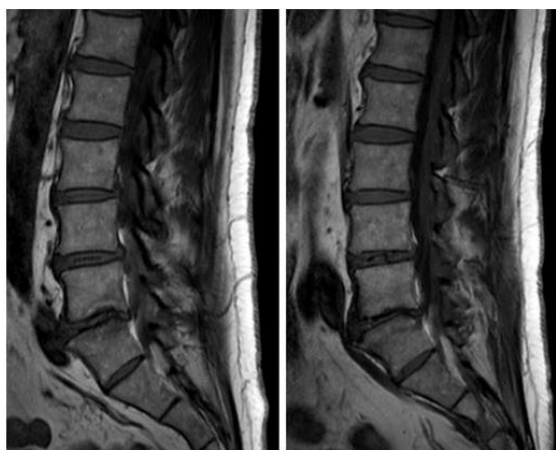
Жалобы на постоянную боль в поясничной области с иррадиацией в левый тазобедренный сустав и паховую область.

Анамнез заболевания. Жалобы на протяжении года. При обострении пациент принимает нестероидные противовоспалительные препараты, миорелаксанты и проходит курс физиопроцедур. Ранее, со слов пациента, проводилось только рентгеновское исследование поясничного отдела позвоночника. Выявлен остеохондроз. Снимки не предоставлены.

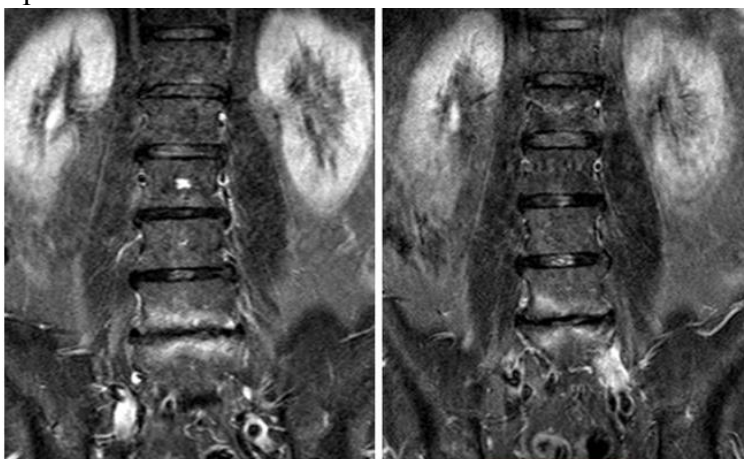
Анамнез жизни. Без особенностей

Объективный статус. Ограничение сгибания и разгибания в поясничной области. Асимметрия таза, за счет укорочения левой нижней конечности.

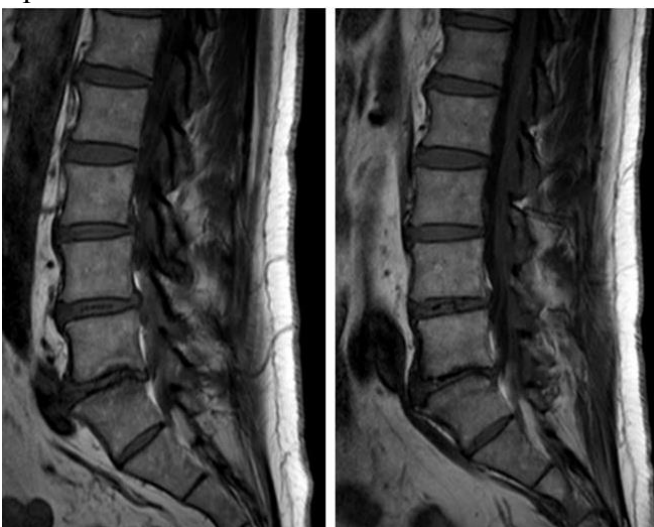Изображение 1



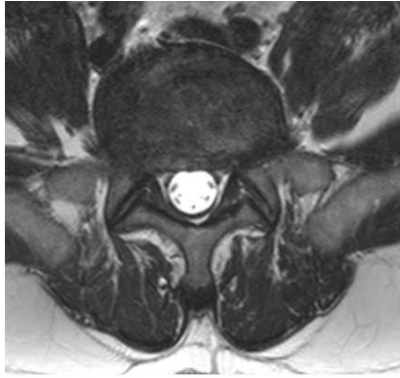
Изображение 2



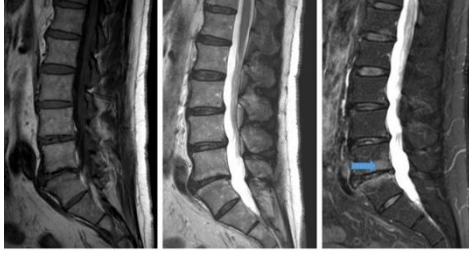Изображение 3



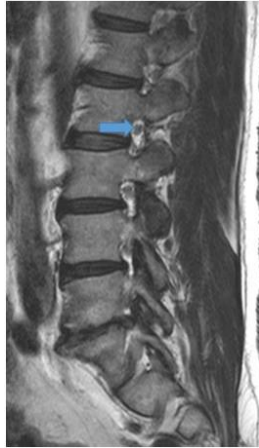Изображение 4



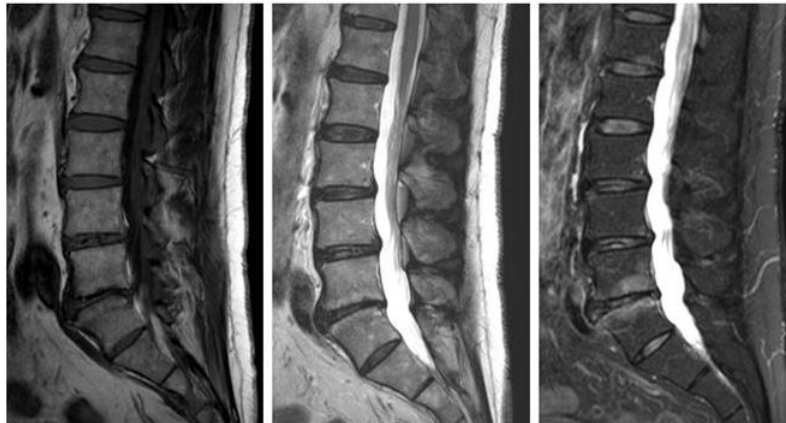
Изображение 5



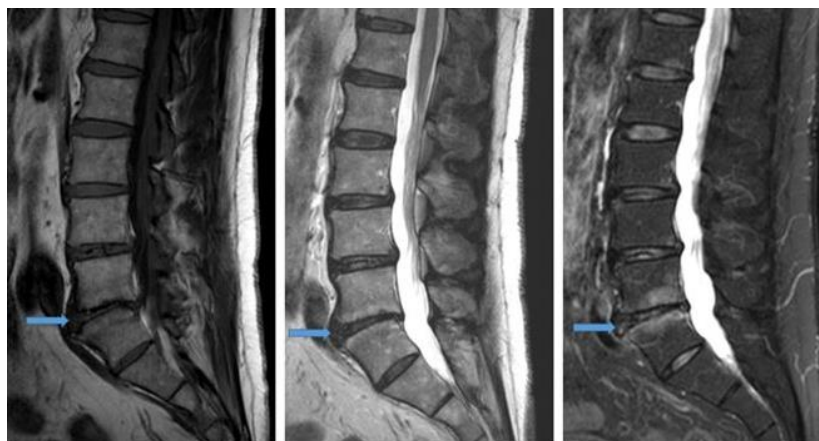Изображение 6



Изображение 7



Изображение 8



1. Назовите метод лучевой диагностики, который был выполнен пациенту и представлен на сканах (Изображение №1)
 - А. **магнитно-резонансная томография**
 - Б. компьютерная томография
 - В. рентгенография
 - Г. радиоизотопное исследование
2. На серии снимков (Изображение №2) представлен режим сканирования (тип взвешенности)
 - А. T2
 - Б. **T2 FS**
 - В. DWI (ДВИ)
 - Г. T1 FS
3. На серии снимков (Изображение №3) представлен режим сканирования (тип взвешенности) На серии снимков (Изображение №3) представлен режим сканирования (тип взвешенности)
 - А. T2
 - Б. T2 FS
 - В. DWI (ДВИ)
 - Г. **T1**
4. На изображении (Изображение №4) скан представлен в _____ проекции
 - А. Фронтальной
 - Б. Сагиттальной
 - В. Коронарной
 - Г. **Аксиальной**
5. На серии снимков (Изображение №5) вдоль смежных замыкательных пластин в сегменте L5-S1 можно предположить
 - А. фиброз (Модик 3)
 - Б. жировую перестройку (Модик 2)
 - В. деструкцию с формированием паравerteбрального абсцесса
 - Г. **отек костного мозга (Модик 1)**
6. На изображении (Изображение №6) стрелка указывает на
 - А. **нервный корешок L2**
 - Б. нервный корешок L3
 - В. секвестрированную часть межпозвонкового диска
 - Г. межпозвонковый диск

7. Линейное гипоинтенсивное включение в межпозвонковом диске в сегменте L4-L5 в режимах T1ВИ, T2ВИ и T2FS (Изображение №7), обусловлено
 - А. воспалительными изменениями
 - Б. начальной опухолевой инфильтрацией
 - В. интракорпоральными узлами Шморля
 - Г. дегенеративными изменениями**
8. На представленной серии сканов (Изображение №8) стрелкой указано
 - А. паравертебральный абсцесс («натечник»)
 - Б. аневризма общей подвздошной артерии
 - В. пролабирование межпозвонкового диска**
 - Г. нервный корешок S1
9. При выявлении ретролистеза позвонка для того, чтобы определить является ли смещение нестабильным или стабильным, необходимо выполнить
 - А. магнитно-резонансную томографию
 - Б. компьютерную томографию
 - В. радиоизотопное исследование
 - Г. рентгенографию с функциональным пробами**
10. Методом, с помощью которого можно выявить отек нервного корешка, является
 - А. магнитно-резонансная томография**
 - Б. рентгенография в боковой проекции
 - В. компьютерная томография
 - Г. линейная рентгеновская томография
11. При МР-исследовании жировое замещение костного мозга (изменения по Модик 2) в теле позвонка имеет МР-сигнал
 - А. гипоинтенсивный в T1, гипоинтенсивный в T2
 - Б. гипоинтенсивный в T1, гиперинтенсивный в T2FS
 - В. гиперинтенсивный в T1, гипоинтенсивный в T2
 - Г. гиперинтенсивный в T1, гипоинтенсивный в T2FS**
12. Нижняя граница спинного мозга в норме на КТ-томограмме соответствует уровню
 - А. L5-S1
 - Б. Th10-Th11
 - В. L3-L4
 - Г. L1-L2**

Ситуационная задача №16.

Ситуация. Пациентка 36 лет обратилась в частное медицинское учреждение для обследования.

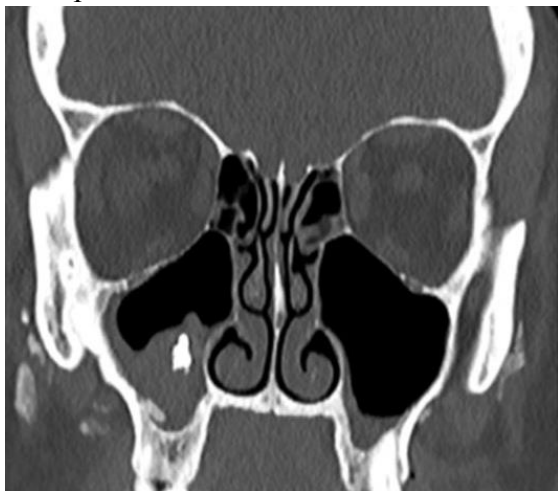Жалобы Жалобы на заложенность носа, давящую боль подглазничной области справа.

Анамнез заболевания. Жалобы на протяжении 2 недель. Ранее несколько месяцев назад проходила лечение у стоматолога по поводу кариеса.

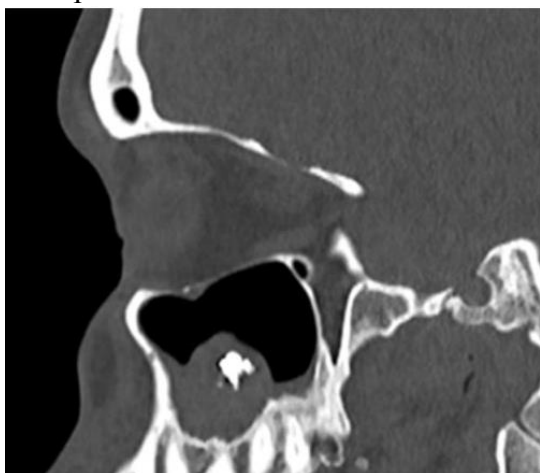Анамнез жизни. Без особенностей

Объективный статус. Температура тела 36.6°C. Кожные покровы бледные. Подчелюстные периферические лимфоузлы до 1-1,5 см, подвижные, безболезненные при пальпации. Слизистая ротоглотки не гиперемирована. Носовое дыхание не затруднено.

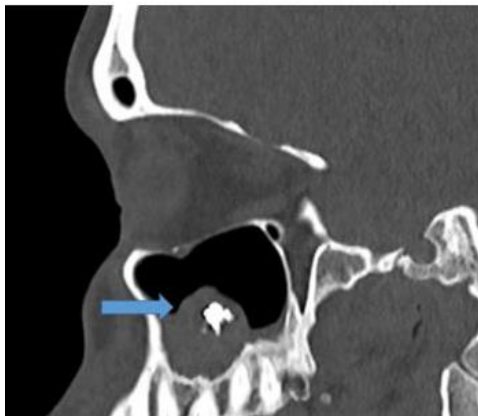Изображение 1



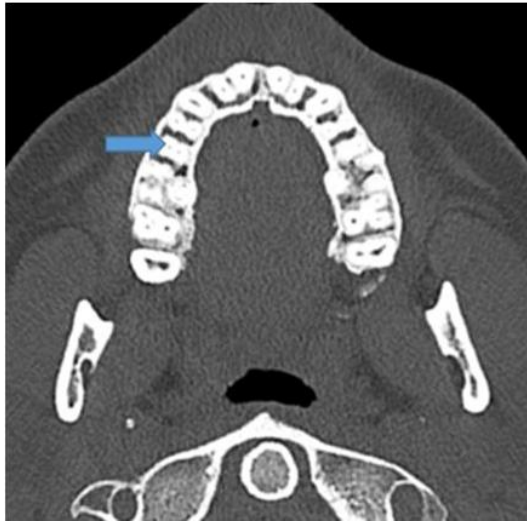Изображение 2



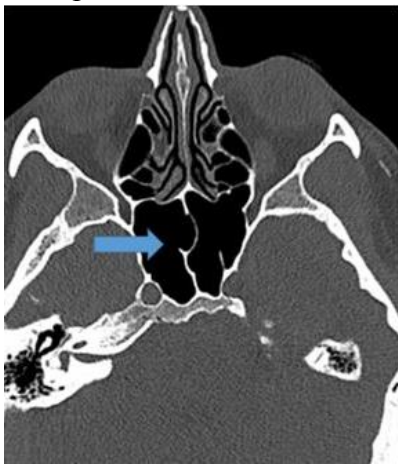
Изображение 3



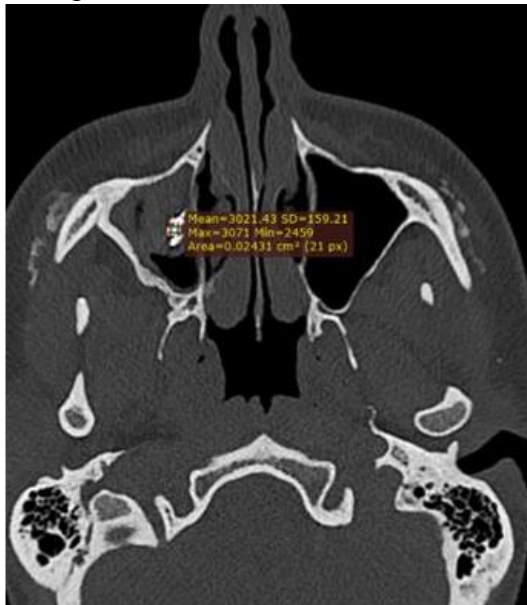Изображение 4



Изображение 5



Изображение 6



1. Назовите метод лучевой диагностики, который был выполнен и представлен на изображении №1
- А. магнитно-резонансная томография
 - Б. рентгенография
 - В. компьютерная томография**
 - Г. линейная рентгенография

2. На изображении № 2 выполнена реконструкция в _____ плоскости
 - А. Трансверзальной
 - Б. Сагиттальной**
 - В. Коронарной
 - Г. Аксиальной
3. Для получения изображения (Изображение №2) была выполнена реконструкция
 - А. построение отображений затененной поверхности SSD
 - Б. по протоколу максимальной интенсивности MIP
 - В. MPR**
 - Г. 3D VR/VRT
4. На изображении №3 стрелкой указана пазуха
 - А. решетчатый лабиринт
 - Б. гайморовая**
 - В. лобная
 - Г. клиновидная
5. На изображении (Изображение №4) указан стрелкой _____ зуб
 - А. 25
 - Б. 35
 - В. 45
 - Г. 15**
6. Анатомическая структура, указанная стрелкой на изображении (Изображение №5), является
 - А. лобной пазухой
 - Б. клиновидной пазухой**
 - В. решетчатым лабиринтом
 - Г. глабеллой
7. В правой гайморовой пазухе на представленных изображениях №2, 3 можно предположить
 - А. деструкцию медиальной стенки
 - Б. энхондрому
 - В. уровень жидкости
 - Г. неравномерное утолщение слизистой**
8. Гиперденсивное включение в правой гайморовой пазухе (Изображение №6) является
 - А. Кровью
 - Б. внекостным компонентом опухоли
 - В. пломбировочным материалом**
 - Г. костью
9. Медиальная стенка глазницы сформирована
 - А. задними поверхностями пирамид и внутренней поверхностью сосцевидных отростков височных костей
 - Б. скуловой костью, глазничной поверхностью верхней челюсти
 - В. лобным отростком верхней челюсти, слезной костью, глазничной пластинкой решетчатой кости, глазничной частью лобной кости**
 - Г. глазничной поверхностью верхней челюсти и скуловой кости, глазничным отростком небной кости
10. Наиболее частой опухолью в костях черепа, которую выявляют при выполнении рентгеновского исследования околоносовых пазух, является

- А. Гемангиома
- Б. Остеома**
- В. Хондробластома
- Г. остеоид-остеома

11. При рентгеновском исследовании клиновидная пазуха определяется у детей в возрасте
- А. 4-5 месяцев
 - Б. 4-5 лет**
 - В. 1 года
 - Г. 2-3 лет
12. Проведение МР-исследования околоносовых пазух в томографе мощностью 1Т категорически запрещено при наличии у пациента
- А. транспедикулярной фиксирующей системы на уровне L4-S1
 - Б. кардиостимулятора**
 - В. инфузионной порт-системы для химиотерапии
 - Г. титановых зубных имплантов

Ситуационная задача №17.

Ситуация. Пациентка 30 лет обратилась в частное медицинское учреждение для обследования.

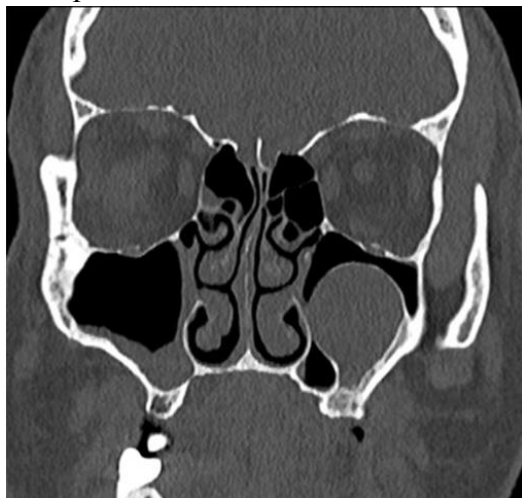
Жалобы. Жалобы на заложенность носа, давящую боль подглазничной области слева.

Анамнез заболевания. Жалобы на протяжении 7 дней.

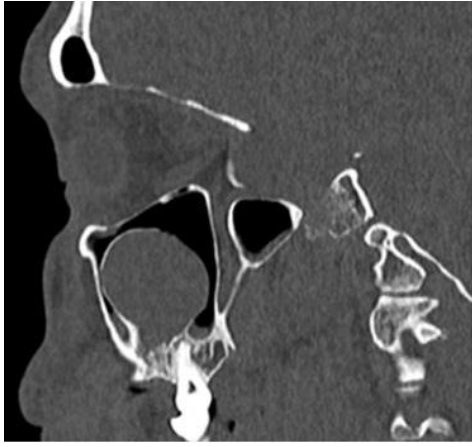
Анамнез жизни. Без особенностей

Объективный статус. Температура тела 36,8°C. Кожные покровы бледные. Подчелюстные периферические лимфоузлы до 1-1,5 см, подвижные, без болезненности при пальпации. Слизистая ротоглотки не гиперемирована. Носовое дыхание затруднено. Визуально носовая перегородка искривлена.

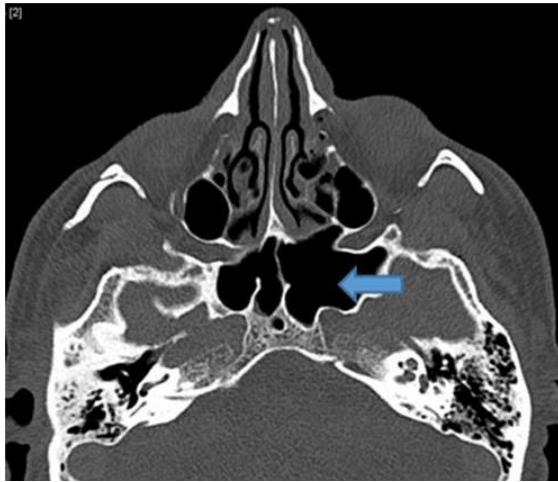
Изображение 1



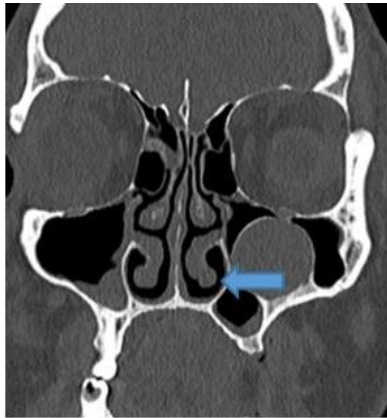
Изображение 2



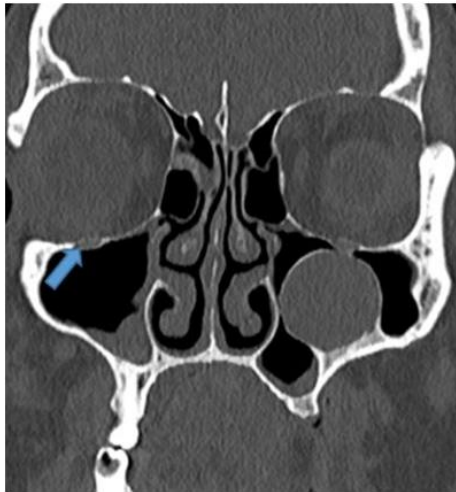Изображение 3



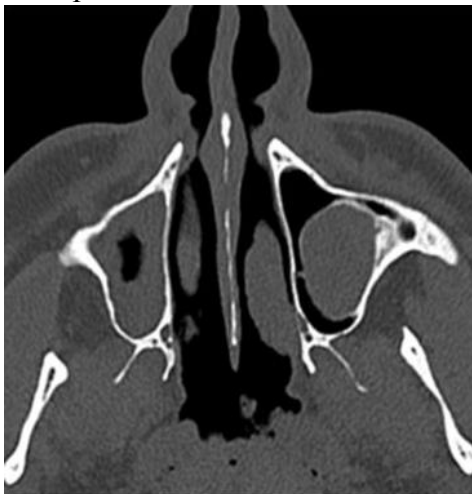Изображение 4



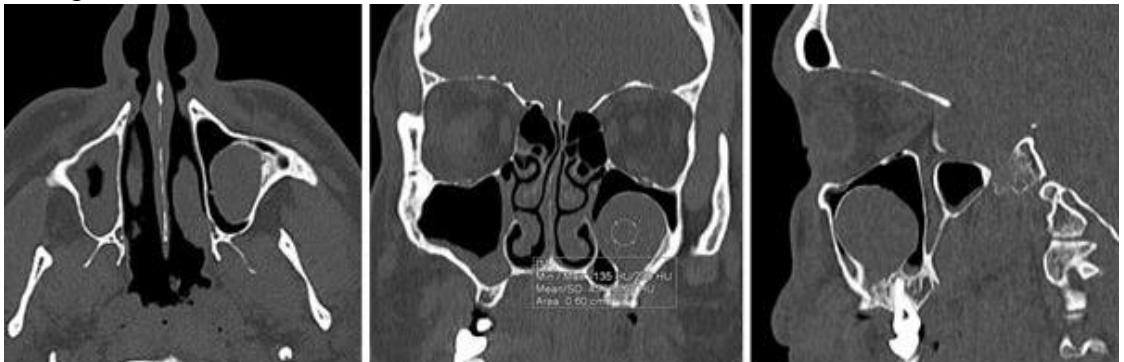Изображение 5



Изображение 6



Изображение 7



1. Назовите метод лучевой диагностики, который был выполнен и представлен на изображении №1
 - А. компьютерная томография**
 - Б. рентгенография
 - В. линейная рентгенография
 - Г. магнитно-резонансная томография
2. На изображении №2 выполнена реконструкция в _____ плоскости
 - А. Сагиттальной**
 - Б. Аксиальной
 - В. Коронарной
 - Г. Трансверзальной
3. Для получения изображения №2 была выполнена реконструкция

- А. **MPR**
 - Б. по протоколу максимальной интенсивности MIP
 - В. 3D VR/VRT
 - Г. построение отображений затененной поверхности SSD
4. На изображении №3 стрелкой указана пазуха
 - А. правая клиновидная
 - Б. **левая клиновидная**
 - В. левая гайморовая
 - Г. правая лобная
 5. Анатомическая структура, указанная стрелкой на изображении №4, является
 - А. верхней носовой раковины
 - Б. решетчатым лабиринтом
 - В. носовой перегородкой
 - Г. **нижней носовой раковиной**
 6. Анатомическая структура, указанная стрелкой на изображении №5, является
 - А. бороздой верхнего сагиттального синуса
 - Б. рваным отверстием
 - В. **подглазничным отверстием**
 - Г. глабеллой
 7. В правой гайморовой пазухе на представленных изображениях №1,3,6 можно предположить
 - А. Мукоцеле
 - Б. острый грибковый синусит
 - В. мицетому
 - Г. **полиповидное утолщение слизистой**
 8. В левой гайморовой пазухе на представленной серии (Изображение №7) можно предположить
 - А. **одонтогенную кисту**
 - Б. «молчащий» синус
 - В. острый грибковый синусит
 - Г. мицетому
 9. Подвисочная ямка сформирована
 - А. перпендикулярной пластинкой небной кости, бугром верхней челюсти, основанием крыловидного отростка клиновидной кости
 - Б. глазничной поверхностью верхней челюсти и скуловой кости, глазничным отростком небной кости
 - В. **височной костью, большим крылом клиновидной кости, бугром верхней челюсти и скуловой костью**
 - Г. медиальным участком глазничной части лобной кости, глазничной пластинкой решетчатой кости и слезной костью
 10. Наиболее частой опухолью в костях черепа, которую выявляют при выполнении рентгеновского исследования околоносовых пазух, является
 - А. остеоид-остеома
 - Б. **остеома**
 - В. хондробластома
 - Г. гемангиома
 11. При рентгеновском исследовании клиновидная пазуха определяется у детей в возрасте

- А. 4-5 лет
- Б. 1 года
- В. 2-3 лет
- Г. 4 -5 месяцев

12. Проведение МР-исследования околоносовых пазух в томографе мощностью 3Т категорически запрещено при наличии у пациента

- А. титанового импланта в диафизе большеберцовой кости
- Б. стентов в коронарных артериях
- В. брекет системы
- Г. кардиостимулятора

Ситуационная задача №18.

Ситуация. Пациентка 50 лет обратилась в поликлинику по месту жительства для обследования.

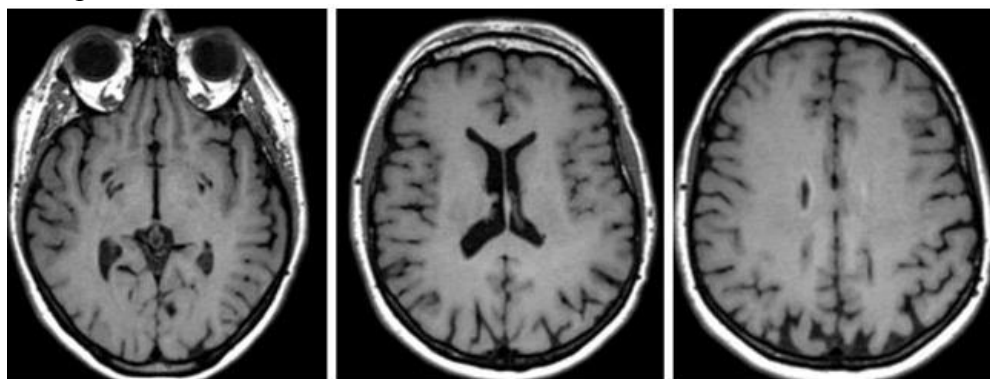
Жалобы. Жалобы на постоянную головную боль, которая усиливается в вечернее время.

Анамнез заболевания. Жалобы на протяжении года. Черепно-мозговых травм не было.

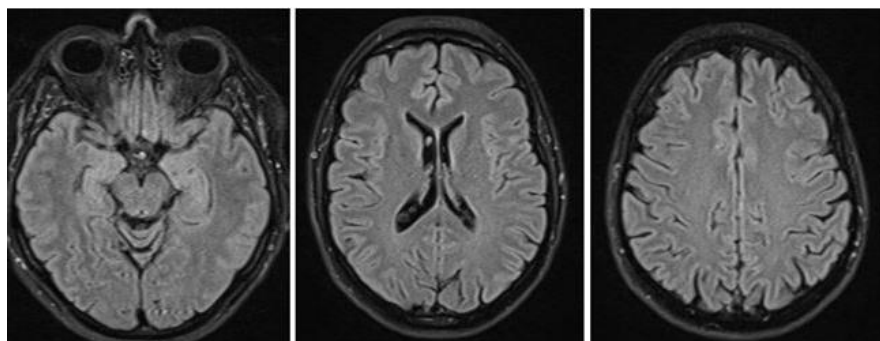
Анамнез жизни. Без особенностей

Объективный статус. Пациентка контактна. Перенесенные операции: не было. Наследственный и семейный анамнез: не отягощен. Менингеальный синдром: нет. Общемозговые симптомы: периодическая головная боль. Черепно - мозговые нервы: Зрачки: OD=OS. Фотореакция: живая. Нистагм: отсутствует. Глазодвигательные нарушения: нет. Экзофтальм: нет. Птоз: нет. Диплопия: нет.

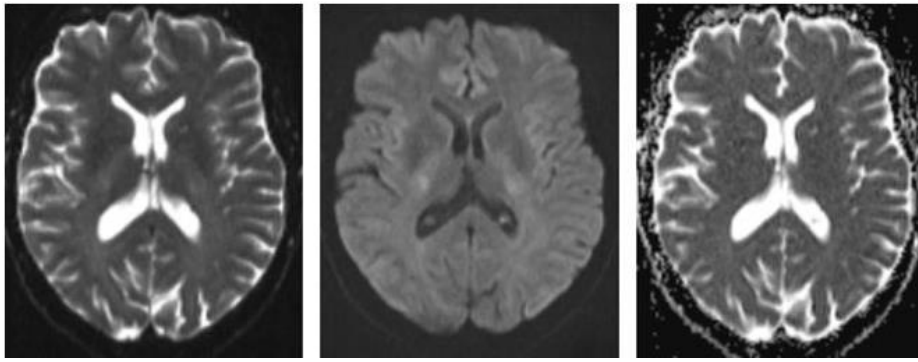
Изображение 1



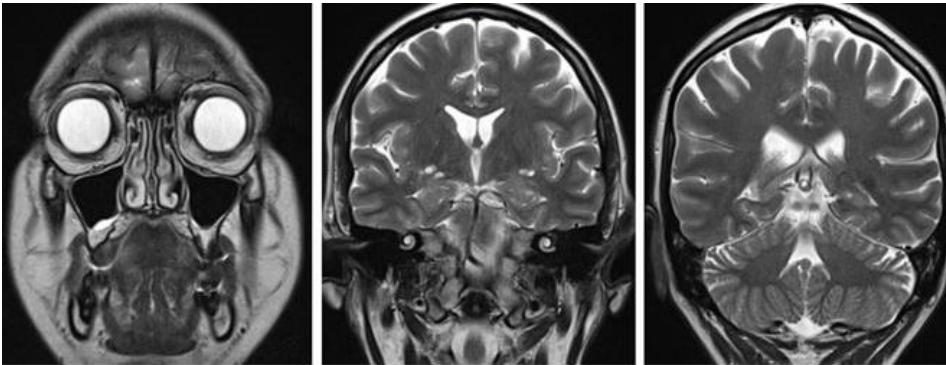
Изображение 2



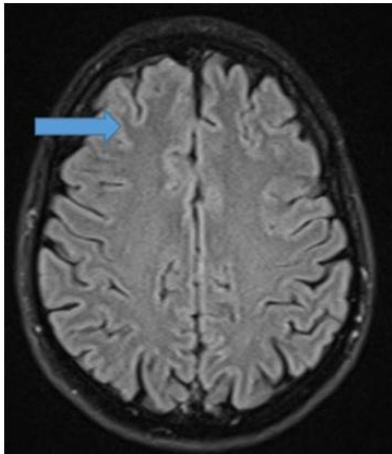
Изображение 3



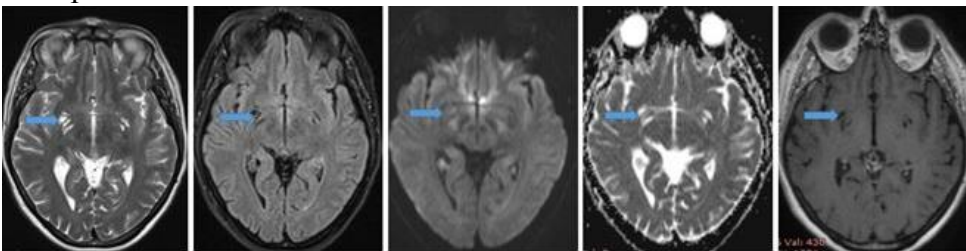
Изображение 4



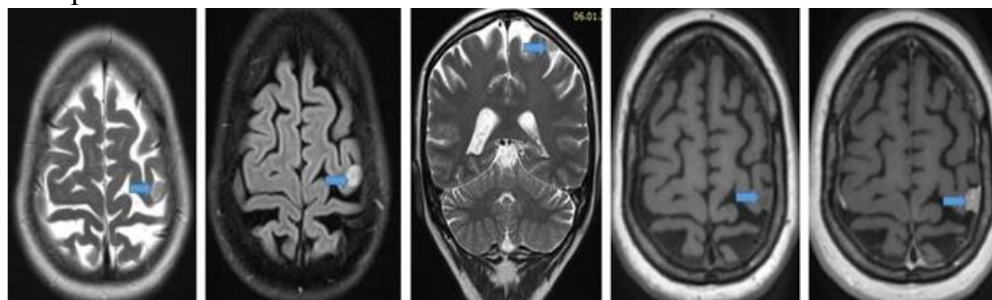
Изображение 5



Изображение 6



Изображение 7



1. Назовите метод лучевой диагностики, который был выполнен пациенту и представлен на сканах (Слайд 1)
 - А. магнитно-резонансная томография**
 - Б. компьютерная томография
 - В. рентгенография
 - Г. радиоизотопное исследование
2. На серии снимков (Слайд 2) представлен режим сканирования (тип взвешенности)
 - А. T2
 - Б. FLAIR**
 - В. T1
 - Г. DWI (ДВИ)
3. На серии снимков (Слайд 3) представлен режим сканирования (тип взвешенности)
 - А. DWI (ДВИ)**
 - Б. T2
 - В. T1 FS
 - Г. FLAIR
4. На изображении (Слайд 4) скан представлен в _____ проекции
 - А. Сагиттальной
 - Б. Коронарной**
 - В. Трансверсальной
 - Г. Аксиальной
5. На изображении (Слайд 5) стрелкой указана _____ доля головного мозга
 - А. правая теменная
 - Б. правая лобная**
 - В. левая затылочная
 - Г. левая лобная
6. Участки, указанные стрелкой на серии снимков (Слайд 6), по МР-характеристикам
 - А. Кистозные**
 - Б. с зонами геморрагического пропитывания
 - В. с ограничением диффузии
 - Г. солидные
7. Участки, указанные стрелкой на серии снимков (Слайд 6), являются
 - А. периваскулярными пространствами**
 - Б. постконузионными очагами
 - В. лакунарными инсультами
 - Г. глиомами
8. На серии снимков (Слайд 7) указанное стрелкой образование на изображениях имеет структуру
 - А. Хрящевую
 - Б. Сolidную**
 - В. Кистозную
 - Г. Костную
9. На серии снимков (Слайд 7) указанное стрелкой образование является
 - А. Глиомой**

- Б. Экзостозом
- В. Кистой
- Г. менингиомой**

10. Наиболее точным методом, с помощью которого можно выявить перелом пирамиды височной кости, является
- А. магнитно-резонансная томография
 - Б. линейная рентгеновская томография
 - В. компьютерная томография**
 - Г. рентгенография в боковой проекции
11. Выявление острого лакунарного инфаркта в головном мозге при МР-исследовании возможно в режиме
- А. T2
 - Б. ДВИ (DWI)**
 - В. FLAIR
 - Г. T1
12. Острая фаза инфаркта головного мозга длится от начала ишемического эпизода до
- А. 30 дней
 - Б. 7 дней**
 - В. 6 часов
 - Г. 2 часов

Ситуационная задача №19.

Ситуация. Пациент 63 лет госпитализирован в стационар для обследования.

Жалобы. Жалобы на острую боль в поясничной области, микрогематурию.

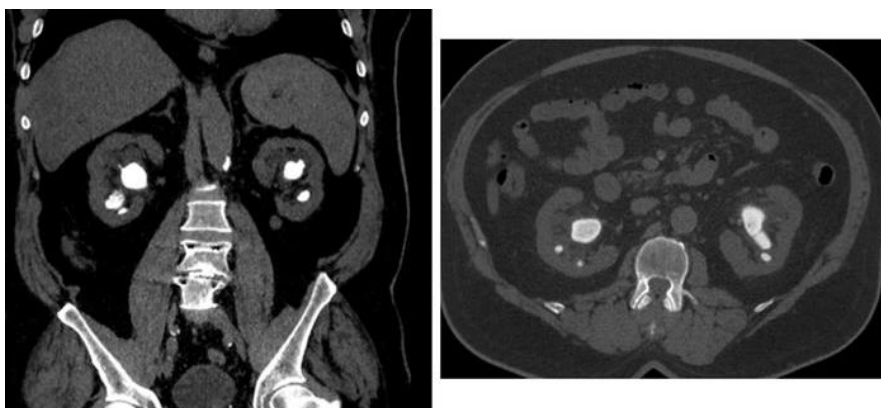
Анамнез заболевания. Жалобы развились остро, беспокоят в течение 3 часов.

Пациент длительно страдает мочекаменной болезнью. В анамнезе – сахарный диабет, гипертония. Маркеры ВИЧ, сифилис, гепатит, туберкулез отрицательные.

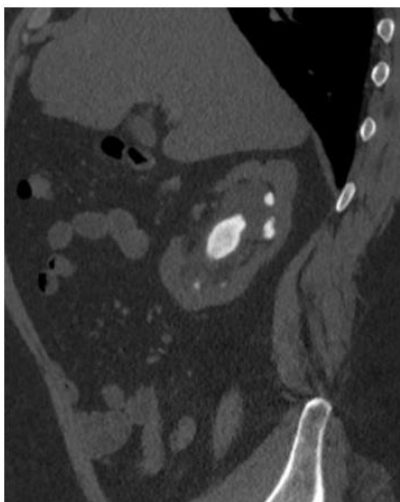
Анамнез жизни. Без особенностей

Объективный статус. Температура тела 37.5°C. Симптом Пастернацкого положительный с обеих сторон. Лабораторные данные: анализ мочи – белок 0.066 г/л, лейкоциты 10-12 в поле зрения, эритроциты 5-6 в поле зрения, оксалатурия.

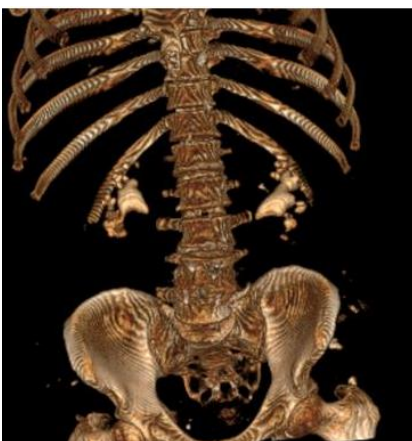Изображение 1



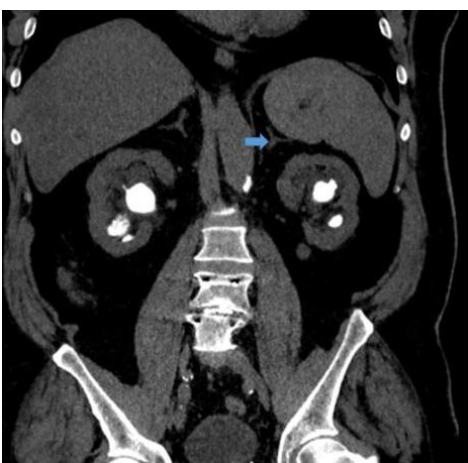
Изображение 2



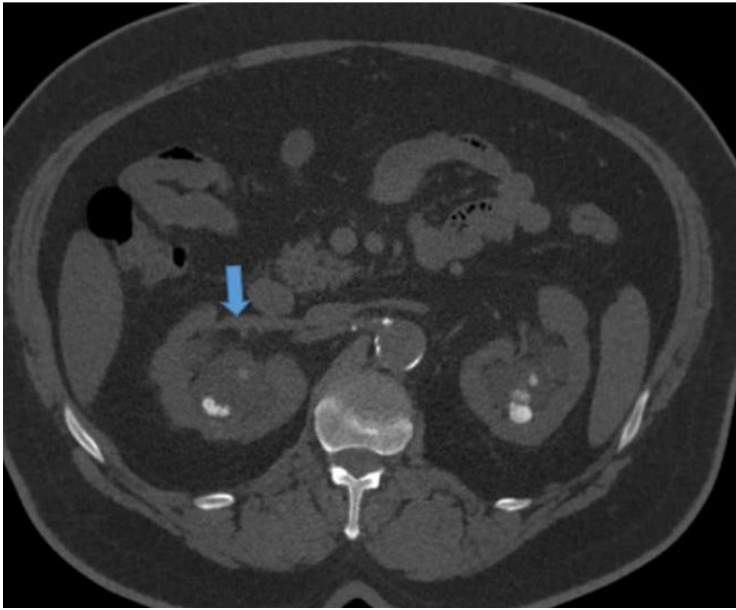
Изображение 3



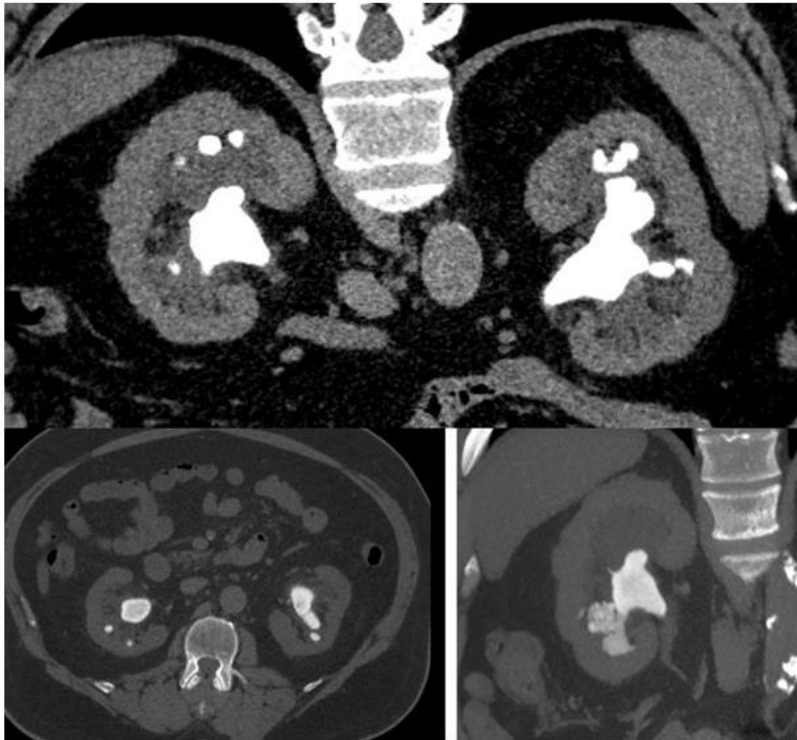
Изображение 4



Изображение 5



Изображение 6



1. Назовите метод лучевой диагностики, который был выполнен и представлен на изображении №1
 - А. компьютерная томография с внутривенным контрастированием
 - Б. компьютерная томография без внутривенного контрастирования**
 - В. рентгенография
 - Г. магнитно-резонансная томография с внутривенным контрастированием
2. На изображении №2 выполнена реконструкция в _____ плоскости
 - А. Трансверзальной

- Б. Аксиальной
- В. Коронарной
- Г. Сагиттальной**

3. Для получения изображения №2 была выполнена реконструкция

- А. 3D VR/VRT
- Б. по протоколу максимальной интенсивности MIP
- В. по протоколу минимальной интенсивности MIP
- Г. криволинейная Curved Recon MPR**

4. Для получения изображения №3 была выполнена реконструкция

- А. 3D VR/VRT**
- Б. по протоколу минимальной интенсивности MIP
- В. по протоколу максимальной интенсивности MIP
- Г. криволинейная Curved Recon MPR

5. На изображении №4 стрелкой указан

- А. левый надпочечник**
- Б. добавочная долька селезенки
- В. правый надпочечник
- Г. почечная вена

6. На изображении №5 стрелка указывает на

- А. мозговое вещество почки
- Б. надпочечник
- В. головку поджелудочной железы
- Г. сосудистую ножку почки**

7. На представленной серии сканов (Изображение №6) в почках можно предположить

- А. коралловидные конкременты**
- Б. кровоизлияние в опухоли
- В. гипervasкулярные опухоли синуса
- Г. сложные кисты

8. Нефрографическая фаза сканирования при КТ выполняется на

- А. 30-40 сек
- Б. 5-7 мин
- В. 90-120 сек**
- Г. 10-15 мин

9. Наиболее точным методом выявления конкремента в интрамуральном отделе мочеточника является

- А. ультразвуковое исследование
- Б. урография
- В. компьютерная томография**

Г. магнитно-резонансная томография

10. Какой тип конкрементов в чашечках при КТ имеет максимальную плотность

- А. **Фосфаты**
- Б. Ураты
- В. кальциевое молочко
- Г. струвиты

11. Наиболее информативным КТ-исследованием для выявления вазоренального конфликта является

- А. мультифазное сканирование
- Б. КТ-ангиография
- В. **сплит-болюс**
- Г. КТ-урография

12. Противопоказанием для планового (не по жизненным показаниям) КТ почек с внутривенным контрастированием является

- А. **скорость клубочковой фильтрации менее 25 мл/мин**
- Б. острая респираторная вирусная инфекция
- В. аллергия на пенициллин
- Г. кардиостимулятор

Ситуационная задача №20.

Ситуация. Пациент 43 лет направлен в частное медицинское учреждение для дообследования..

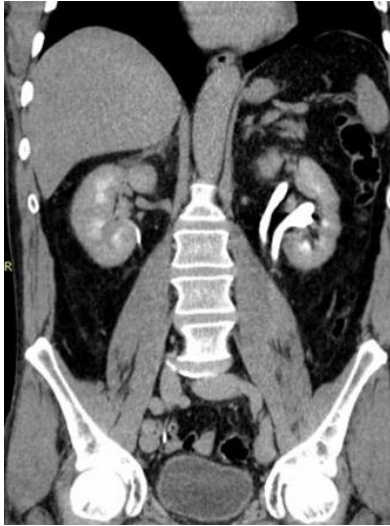Жалобы Жалоб не предъявляет..

Анамнез заболевания. Направлен на дополнительное исследование после проведения планового УЗИ-исследования, при котором было выявлена левосторонняя каликопиелозктазия.

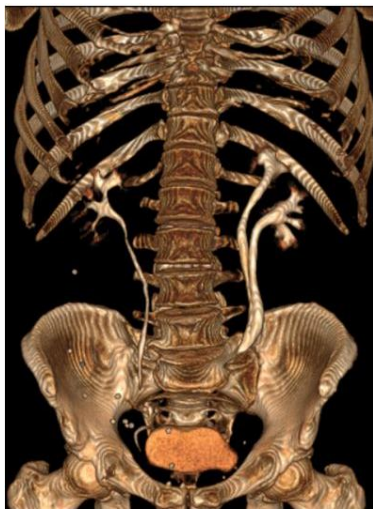Анамнез жизни Без особенностей

Объективный статус. Температура тела 36.5°C. Симптом Пастернацкого отрицательный с обеих сторон. Лабораторные данные: анализ мочи без особенностей.

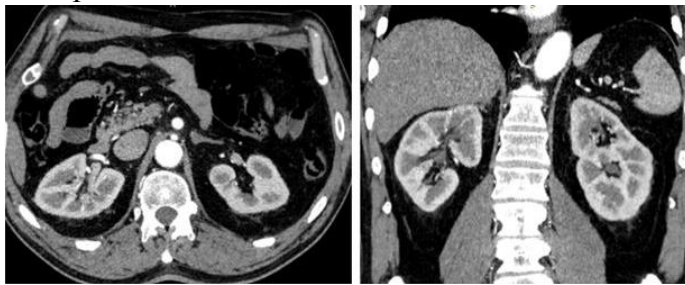
Изображение 1



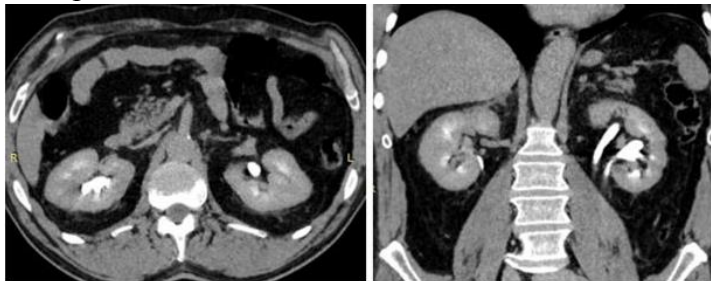
Изображение 2



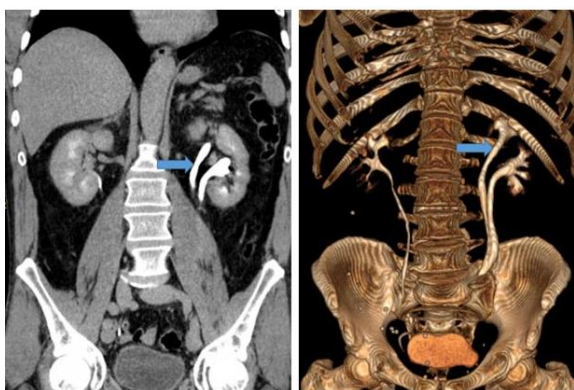
Изображение 3



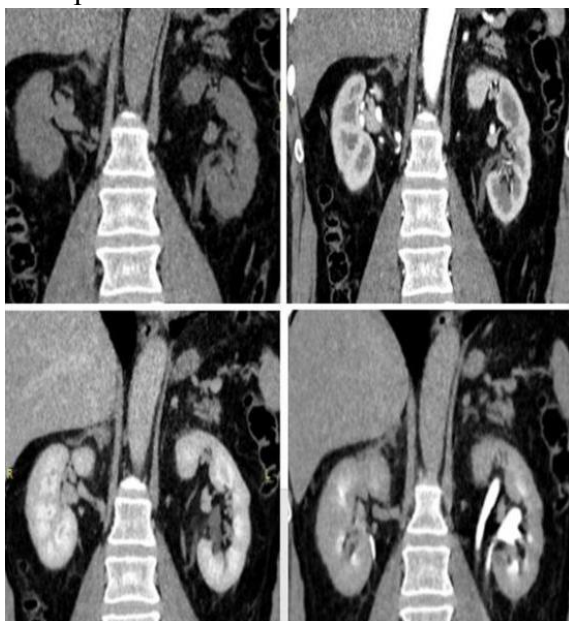
Изображение 4



Изображение 5



Изображение 6



1. Назовите метод лучевой диагностики, который был выполнен и представлен на изображении №1
 - А. компьютерная томография с внутривенным контрастированием
 - Б. магнитно-резонансная томография с внутривенным контрастированием
 - В. рентгенография
 - Г. компьютерная томография без внутривенного контрастирования
2. На изображении №1 выполнена реконструкция в _____ плоскости
 - А. Сагиттальной
 - Б. **Коронарной**
 - В. Трансверсальной
 - Г. Аксиальной
3. Для получения изображения №2 была выполнена реконструкция
 - А. по протоколу максимальной интенсивности MIP
 - Б. **3D VR/VRT**
 - В. криволинейная Curved Recon MPR
 - Г. по протоколу минимальной интенсивности MIP
4. На серии КТ-сканов (Изображение №3) представлена фаза сканирования
 - А. Нативная
 - Б. Отсроченная
 - В. **Кортикомедуллярная**
 - Г. Нефрографическая
5. На серии КТ-сканов (Изображение №4) представлена фаза сканирования

- А. Нативная
 - Б. Нефрографическая
 - В. **выделительная**
 - Г. кортикомедуллярная
6. На серии сканов (Изображение №5) стрелкой указан
- А. кортикальный слой почки
 - Б. **мочеточник**
 - В. почечная артерия
 - Г. чашечка
7. На серии КТ-сканов (Изображение №6) можно предположить
- А. гипervasкулярную опухоль синуса слева
 - Б. **удвоение левого мочеточника**
 - В. конкремент в лоханке слева
 - Г. разрыв левого мочеточника
8. Какой тип реконструкции позволяет наиболее оптимальной визуализировать мочеточник на всем протяжении от лоханочно-мочеточникового сегмента до устья
- А. 3D VR/VRT
 - Б. **криволинейная Curved Recon MPR**
 - В. построение отображений затененной поверхности SSD
 - Г. по протоколу максимальной интенсивности MIP
9. Наиболее точным методом выявления конкремента в устье мочеточника является
- А. Урография
 - Б. ультразвуковое исследование
 - В. **компьютерная томография**
 - Г. магнитно-резонансная томография
10. Какой тип конкрементов в чашечках при КТ имеет максимальную плотность
- А. кальциевое молочко
 - Б. **фосфаты**
 - В. ураты
 - Г. струвиты
11. Наиболее информативным КТ-исследованием для выявления гиповаскулярной опухоли почки является
- А. сплит-болюс
 - Б. КТ-ангиография
 - В. КТ-урография
 - Г. **мультифазное сканирование**
12. Противопоказанием для планового (не по жизненным показаниям) КТ почек с внутривенным контрастированием является
- А. аллергия на пенициллин
 - Б. **скорость клубочковой фильтрации менее 25 мл/мин**
 - В. кардиостимулятор
 - Г. острая респираторная вирусная инфекция

Ситуация Пациент 50 лет госпитализирован в стационар для обследования.

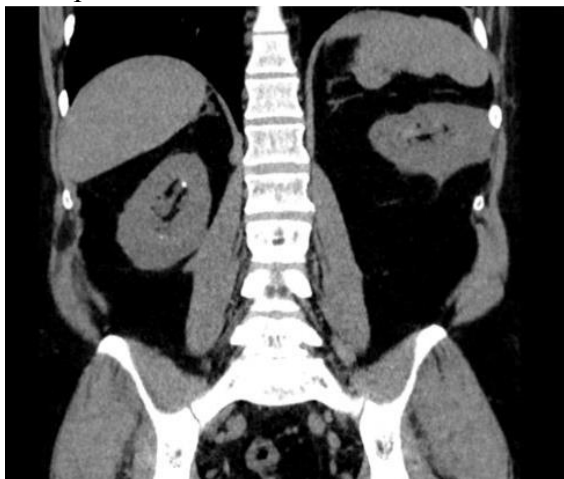Жалобы Жалобы на интенсивную боль в правой поясничной области, иррадиирующие в правую паховую область, тошноту.

Анамнез заболевания. Заболевание развилось остро, после длительной езды на автомобиле.

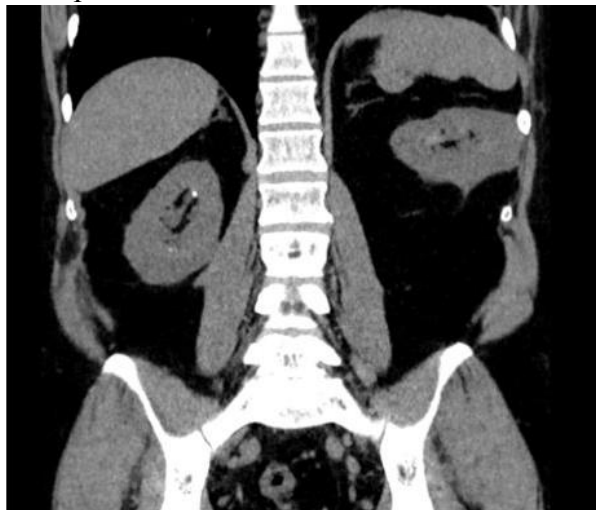Анамнез жизни. Без особенностей

Объективный статус. Больной беспокоен, мечется на постели. Температура тела 37.5°C. Симптом Пастернацкого положительный справа. Лабораторные данные: анализ мочи – эритроциты 50-70 в поле зрения.

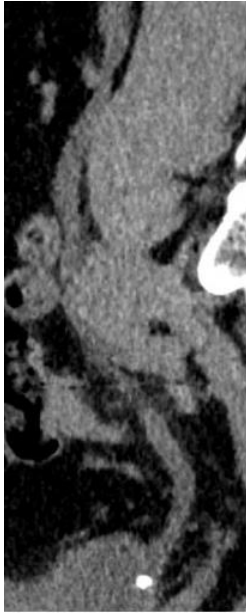
Изображение 1



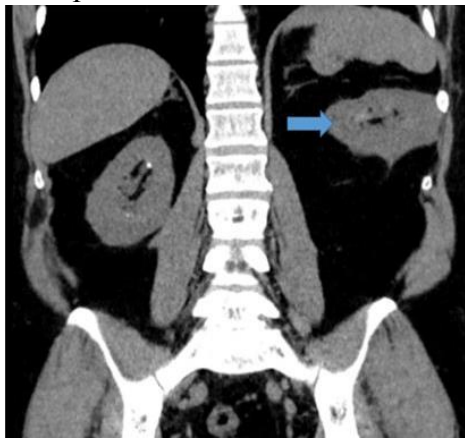Изображение 2



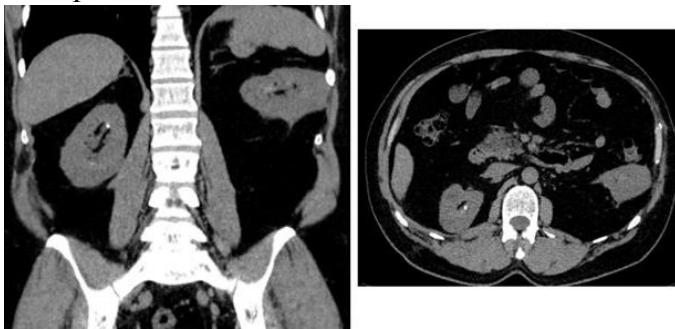
Изображение 3



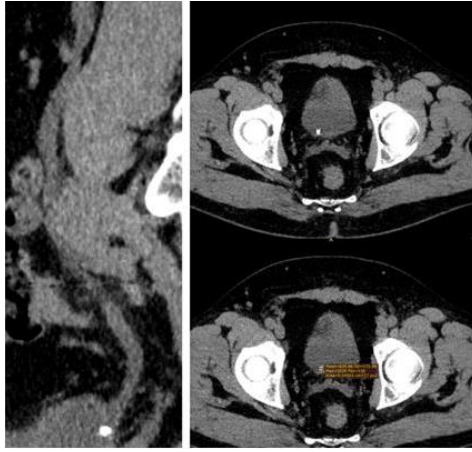
Изображение 4



Изображение 5



Изображение 6



1. Назовите метод лучевой диагностики, который был выполнен и представлен на изображении №1
 - А. компьютерная томография с внутривенным контрастированием
 - Б. рентгенография
 - В. компьютерная томография без внутривенного контрастирования**
 - Г. магнитно-резонансная томография с внутривенным контрастированием
2. На изображении №2 выполнена реконструкция в _____ плоскости
 - А. Коронарной**
 - Б. Сагиттальной
 - В. Аксиальной
 - Г. Трансверзальной
3. Для получения изображения №3 была выполнена реконструкция
 - А. по протоколу максимальной интенсивности MIP
 - Б. построения отображений затененной поверхности SSD
 - В. 3D VR/VRT
 - Г. криволинейная Curved Recon MPR**
4. На изображении №4 стрелкой указана
 - А. Селезенка
 - Б. Печень
 - В. правая почка
 - Г. левая почка**
5. На представленной серии КТ-сканов (Изображение №5) можно предположить в правой почке
 - А. Конкремент**
 - Б. гипervasкулярную опухоль синуса
 - В. сложную кисту
 - Г. лимфому
6. На представленных КТ-сканах (Изображение №6) можно предположить
 - А. конкремент в мочевом пузыре**
 - Б. гипervasкулярную опухоль предстательной железы
 - В. кровь в мочевом пузыре
 - Г. конкремент в лоханочно-мочеточниковом сегменте
7. Какой тип реконструкции позволяет наиболее оптимальной визуализировать мочеточник на всем протяжении от лоханочно-мочеточникового сегмента до устья
 - А. построение отображений затененной поверхности SSD
 - Б. 3D VR/VRT

- В. по протоколу максимальной интенсивности MIP
Г. криволинейный Curved Recon
8. Кортикомедуллярная фаза сканирования при КТ выполняется на
 А. 10-15 мин
 Б. 90-120 сек
В. 30-40 сек
 Г. 5 -7 мин
9. Наиболее точным методом выявления конкремента в интрамуральном отделе мочеточника является
А. компьютерная томография
 Б. ультразвуковое исследование
 В. урография
 Г. магнитно-резонансная томография
10. Какой тип конкрементов в чашечках при КТ имеет максимальную плотность
 А. кальциевое молочко
Б. фосфаты
 В. струвиты
 Г. ураты
11. Наиболее информативным КТ-исследованием для выявления вазоренального конфликта является
 А. мультифазное сканирование
 Б. КТ-урография
 В. КТ-ангиография
Г. сплит-болюс
12. Противопоказанием для планового (не по жизненным показаниям) КТ почек с внутривенным контрастированием является
А. скорость клубочковой фильтрации менее 25 мл/мин
 Б. аллергия на морепродукты более года назад
 В. скорость клубочковой фильтрации более 60 мл/мин
 Г. кардиостимулятор

Ситуационная задача №22.

Ситуация. Пациентка 62 лет. Первично-множественный рак, метастатический рост. Направлена врачом онкологом на плановое исследование.

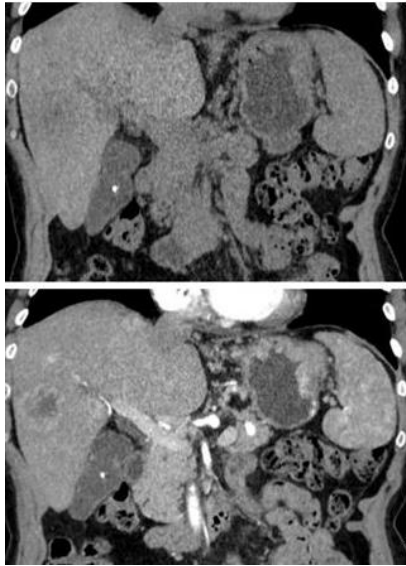
Жалобы слабость, субфебрильную температуру, снижение массы тела на 20 кг за последние 4 месяца, на периодически возникающие боли в верхней половине живота.

Анамнез заболевания. Рак щитовидной железы pT2bN1bM1, состояние после комбинированного лечения в 2000 г. Прогрессирование в 2017 г.: метастазы в легкие. Радиойодтерапия. Стабилизация. Саркома желудка T3NxM1.

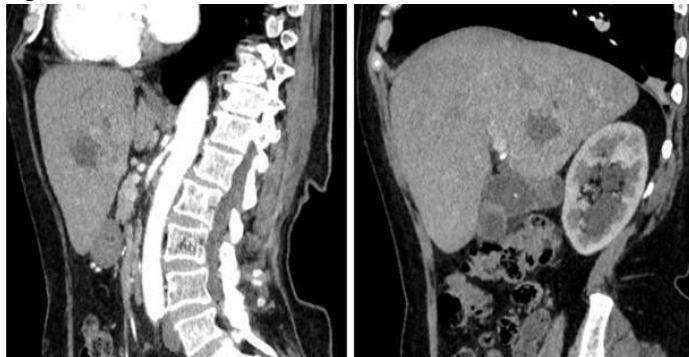Анамнез жизни. Без особенностей

Объективный статус. Умеренно выраженная болезненность при пальпации в эпигастральной области и в правом подреберье. Исследование крови: Hb 90 г/л, СОЭ 32 мм/ч.

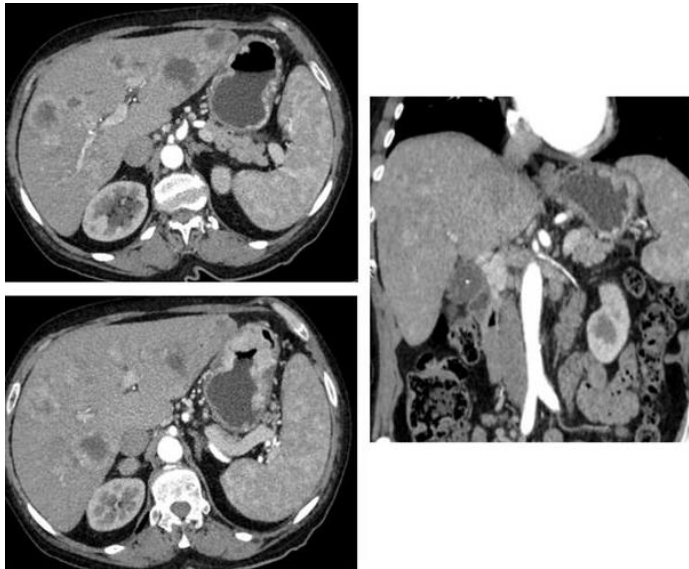Изображение 1



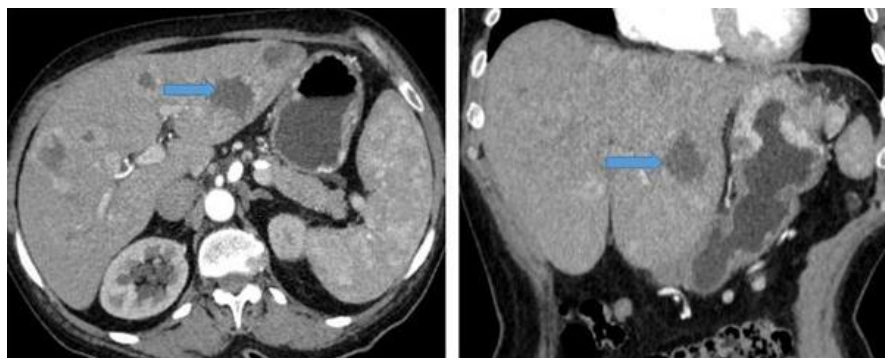
Изображение 2



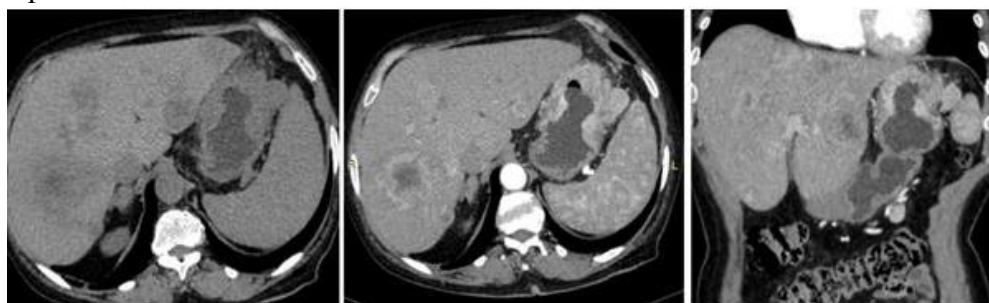
Изображение 3



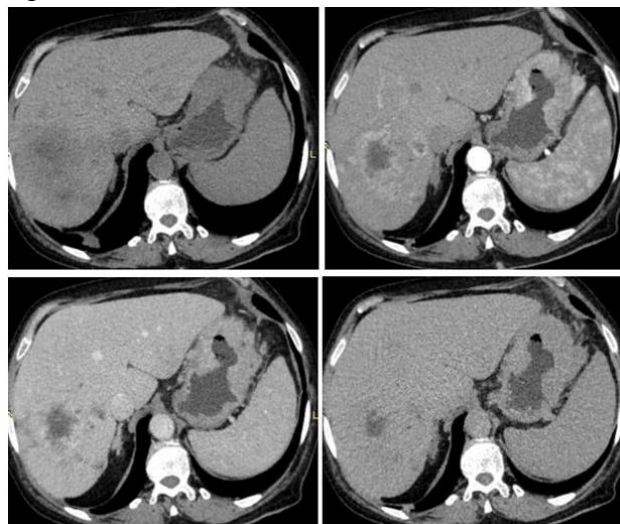
Изображение 4



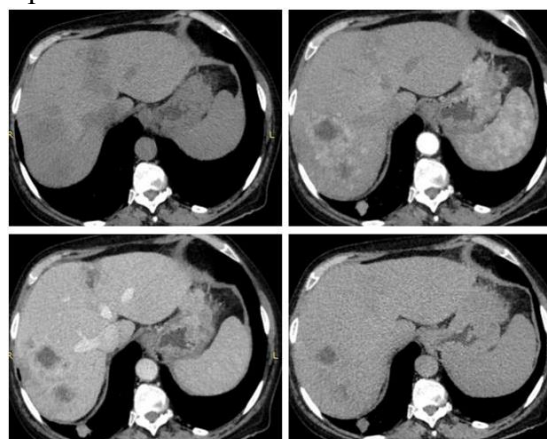Изображение 5



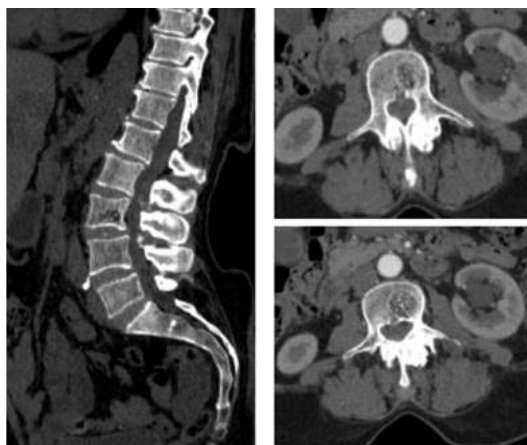Изображение 6



Изображение 7



Изображение 8



1. Назовите метод лучевой диагностики, который был выполнен пациенту и представлен на сканах (Изображение №1)
 - А. компьютерная томография с внутривенным контрастированием**
 - Б. магнитно-резонансная томография
 - В. рентгенография
 - Г. компьютерная томография без внутривенного контрастирования
2. На изображении №2 сканы представлены в _____ проекции
 - А. Трансверзальной
 - Б. Сагиттальной**
 - В. Аксиальной
 - Г. Коронарной
3. Для получения сканов на изображении №2 была выполнена реконструкция
 - А. по протоколу максимальной интенсивности MIP
 - Б. построение отображений затененной поверхности SSD
 - В. 3D VR/VRT
 - Г. MPR**
4. На серии сканов (Изображение №3) представлена фаза сканирования
 - А. Артериальная**
 - Б. Венозная
 - В. Отсроченная
 - Г. Нативная
5. На представленных сканах (Изображение №4) стрелкой указан сегмент печени
 - А. III**
 - Б. I
 - В. IV
 - Г. VII
6. По КТ-данным (Изображение №5) опухолевое образование в желудке имеет структуру
 - А. Хрящевую
 - Б. Кистозную
 - В. Солидную**
 - Г. Геморрагическую
7. На представленной серии (Изображение №6) образования в печени при внутривенном контрастировании
 - А. не накапливают контрастный препарат во все фазы сканирования
 - Б. быстро и однородно накапливают в венозную фазу

- В. накапливают кольцевидно в артериальную фазу**
 Г. равномерно диффузно накапливают в артериальную фазу
8. С учетом анамнеза на представленных сканах (Изображение №7) в печени можно предположить
- А. Гемангиомы
Б. Метастазы
 В. Липомы
 Г. Аденомы
9. На представленных срезах (Изображение №8) в теле L3 позвонка у пациентки можно предположить
- А. Кисту
 Б. Остеому
 В. Метастаз
Г. Гемангиому
10. При МР-исследовании гепатоспецифичная фаза после введения гадооктовой кислоты выполняется при сниженной функции печени на
- А. 60 секунде
Б. 20 минуте
 В. 5 минуте
 Г. 30 секунде
11. Проведение МР-холангиопанкреатографии в томографе мощностью 3Т категорически запрещено при наличии у пациента
- А. транспедикулярной фиксирующей системы на уровне L4-S1
 Б. титановых зубных имплантов
В. кардиостимулятора
 Г. инфузионной порт-системы для химиотерапии
12. Противопоказанием для планового (не по жизненным показаниям) КТ органов брюшной полости и забрюшинного пространства с внутривенным контрастированием является
- А. Кардиостимулятор
Б. скорость клубочковой фильтрации 25 мл/мин
 В. аллергия на пенициллин
 Г. бронхиальная астма вне обострения

Ситуационная задача №23.

Ситуация. Пациент 57 лет направлен на дополнительное обследование после УЗИ, при котором выявлено объемное образование поджелудочной железы.

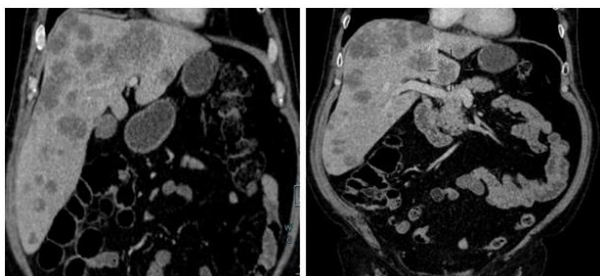
Жалобы слабость, субфебрильную температуру, снижение массы тела на 15 кг за последние 2 месяца, на периодически возникающие боли в верхней половине живота, усиливающиеся после приема жирной пищи.

Анамнез заболевания. Жалобы беспокоят несколько лет, усилились в последние полгода.

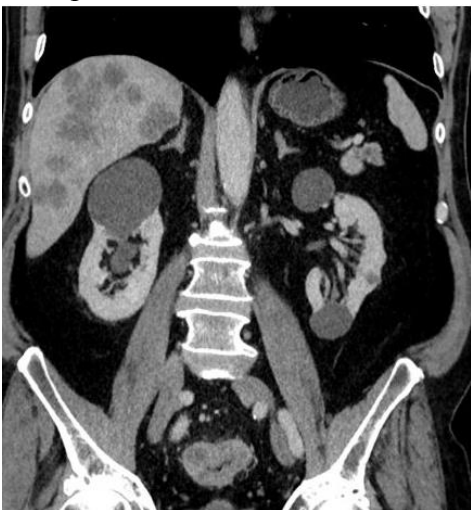Анамнез жизни. Без особенностей

Объективный статус. Умеренно выраженная болезненность при пальпации в эпигастральной области и в правом подреберье. Исследование крови: Нб 100 г/л, СОЭ 56 мм/ч, щелочная фосфатаза 96 МЕ.

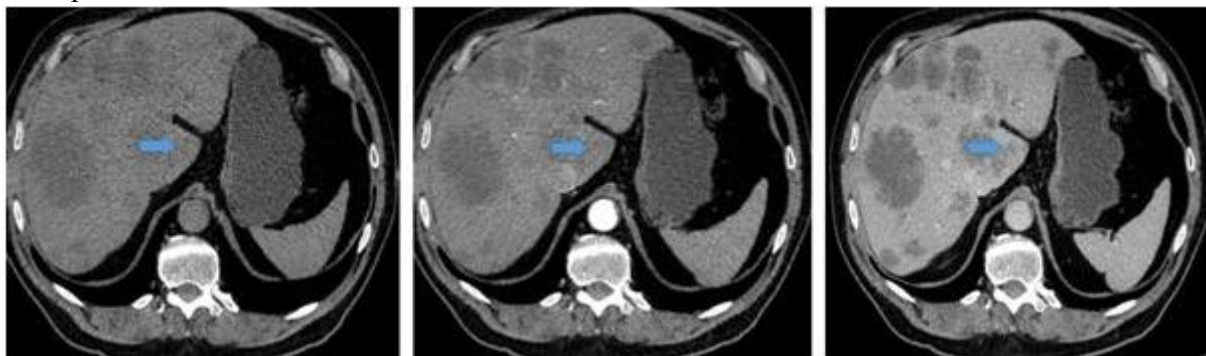Изображение 1



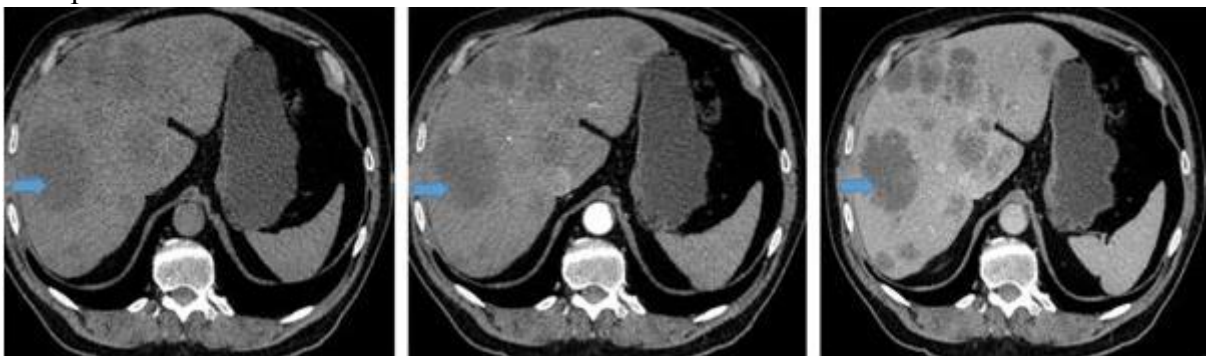
Изображение 2



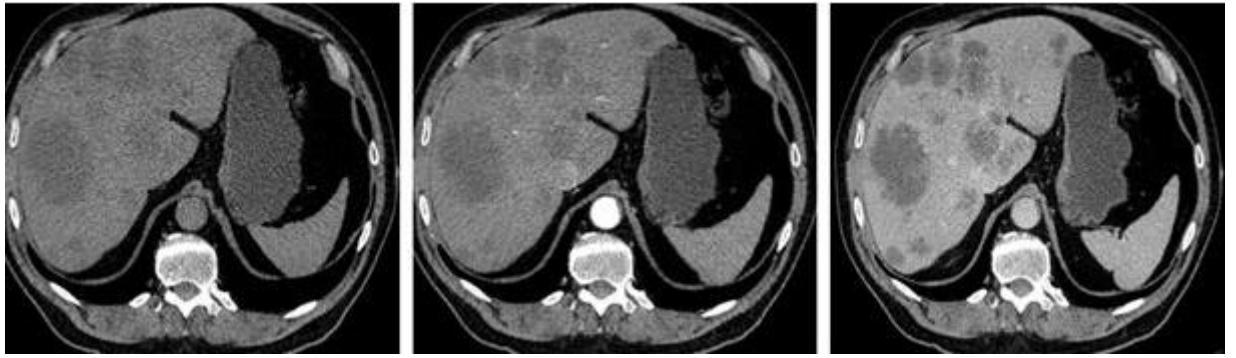Изображение 3



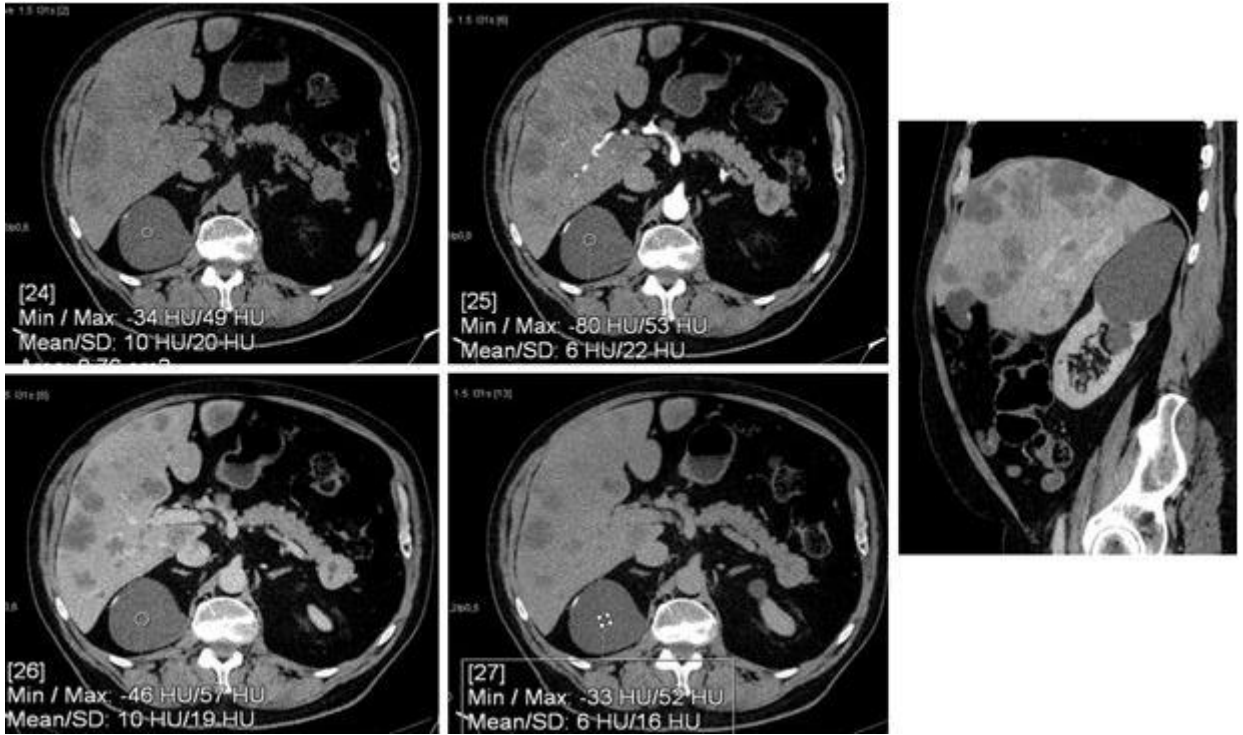
Изображение 4



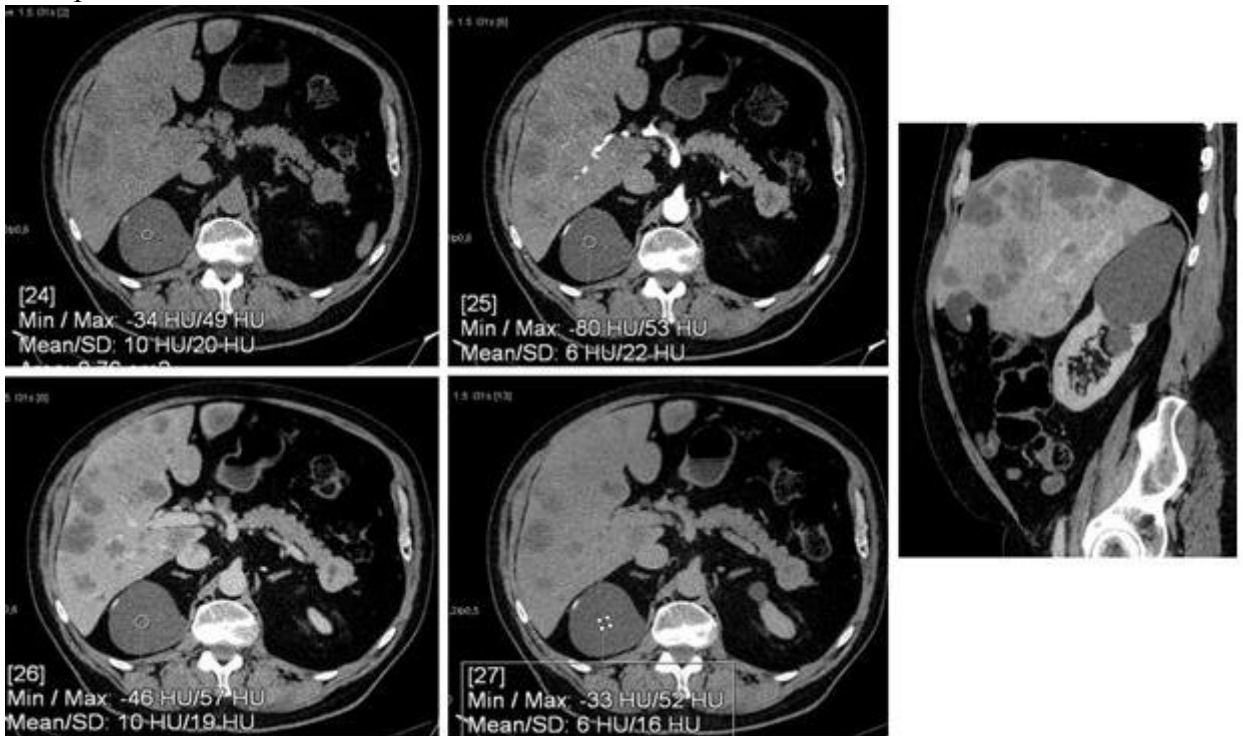
Изображение 5



Изображение 6



Изображение 7



1. Назовите метод лучевой диагностики, который был выполнен пациенту и представлен на сканах (Изображение №1)
 - А. компьютерная томография без внутривенного контрастирования
 - Б. компьютерная томография с внутривенным контрастированием**
 - В. рентгенография
 - Г. магнитно-резонансная томография
2. На изображении №2 сканы представлены в _____ проекции
 - А. Коронарной**
 - Б. Трансверзальной
 - В. Сагиттальной
 - Г. Аксиальной
3. Для получения изображения №2 была выполнена реконструкция
 - А. построение отображений затененной поверхности SSD
 - Б. 3D VR/VRT
 - В. MPR**
 - Г. по протоколу максимальной интенсивности MIP
4. На представленных сканах (Изображение №3) стрелкой указан сегмент печени
 - А. V
 - Б. VI
 - В. I**
 - Г. II
5. По КТ-данным образование, указанное стрелками на изображении №4, имеет структуру
 - А. Геморрагическую
 - Б. Хрящевую
 - В. Кистозную**
 - Г. Солидную
6. На представленных сканах (Изображение №5) образования в печени при внутривенном контрастировании
 - А. не накапливают контрастный препарат во все фазы сканирования**
 - Б. накапливают центрипетально в отсроченную фазу
 - В. накапливают кольцевидно в артериальную фазу
 - Г. равномерно накапливают, с наличием рубца в венозную фазу
7. На представленных сканах (Изображение №5) в печени можно предположить
 - А. Аденомы
 - Б. Метастазы**
 - В. Гемангиомы
 - Г. Липомы
8. На представленных сканах (Изображение №6) в правой почке образование, в котором проведено измерение плотности, при внутривенном контрастировании
 - А. неравномерно накапливает в венозную фазу
 - Б. не накапливает контрастный препарат во все фазы сканирования**
 - В. выраженно накапливает в артериальную фазу
 - Г. накапливает в отсроченную фазу
9. На представленных сканах (Изображение №7) в правой почке образование, в котором проведено измерение плотности, является
 - А. гипervasкулярной опухолью
 - Б. простой кистой**

- В. сложной кистой Bosniak 3
 - Г. ангиомиолипомой
10. При МР-исследовании гепатоспецифичная фаза после введения гадооксетовой кислоты выполняется при сниженной функции печени на
- А. 5 минуте
 - Б. 60 секунде
 - В. 30 секунде
 - Г. **20 минуте**
11. К гепатоспецифическому контрастному препарату относится
- А. Омнискан
 - Б. **Примовист**
 - В. Гадовист
 - Г. Омнипак
12. Противопоказанием для планового (не по жизненным показаниям) КТ печени с внутривенным контрастированием является
- А. острая респираторная вирусная инфекция
 - Б. **скорость клубочковой фильтрации менее 25 мл/мин**
 - В. лактация
 - Г. кардиостимулятор

Ситуационная задача №24.

Ситуация Пациент 42 лет обратился за медицинской помощью в поликлинику по месту жительства по поводу травмы коленного сустава после игры в волейбол.

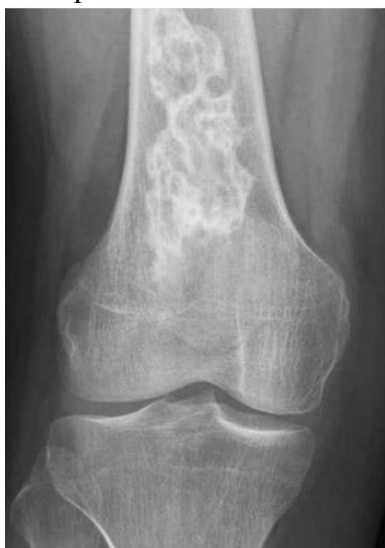Жалобы На боль по медиальной поверхности в правом коленном суставе. Ограничение движений в коленном суставе, блок при спуске с лестницы.

Анамнез заболевания. Боль возникла 3 недели назад после игры в волейбол.

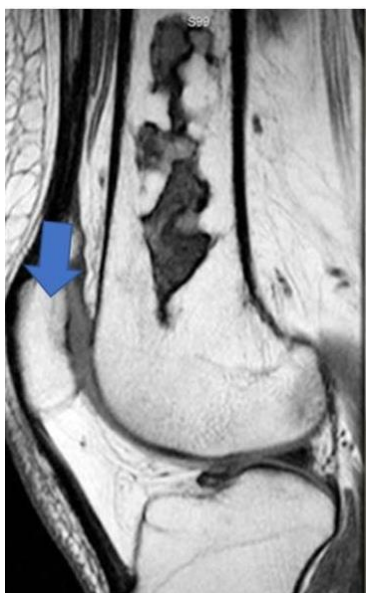Анамнез жизни Профессионально занимался волейболом 10 лет. 2 года назад было хирургическое вмешательство по поводу аппендицита. Хронических заболеваний нет.

Объективный статус. Кожа над правым коленным суставом не гиперемирована, отека нет, ограничение движения в суставе.

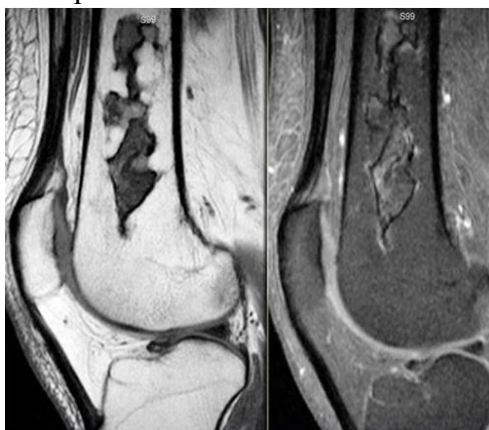
Изображение 1



Изображение 2



Изображение 3



1. В соответствии со стандартом медико-санитарной помощи N 1467н от 2012 г. лучевым методом, с которого следует начать обследование пациента, является
 - А. магнитно-резонансная томография
 - Б. рентгенография**
 - В. компьютерная томография
 - Г. радиоизотопное исследование
2. Зона патологических изменений на представленном снимке (Изображение №1) локализуется в
 - А. проксимальном эпиметафизе бедренной кости
 - Б. эпифизе большеберцовой кости
 - В. диафизе большеберцовой кости
 - Г. диафизе бедренной кости**
3. При рентгенографии правого коленного сустава в передне-задней проекции (Изображение №1) выявлено
 - А. «луковичный» периостоз в метадиафизе бедренной кости
 - Б. инфильтрация костного мозга, внекостный опухолевый компонент
 - В. остеосклеротическая зона в центральных отделах диафиза бедренной кости**
 - Г. литическая деструкция большеберцовой кости

4. Методом лучевой диагностики, который показан пациенту с целью выявления отека костного мозга на фоне зоны перестройки, является
- А. **магнитно-резонансная томография**
 - Б. рентгенография
 - В. компьютерная томография
 - Г. ультразвуковое исследование
5. Стрелка на изображении №2 указывает на
- А. жировое тело Гоффа
 - Б. **надколенник**
 - В. сесамовидную кость
 - Г. медиальный мыщелок бедренной кости
6. При магнитно-резонансной томографии (Изображение №3) отмечается
- А. инфильтрация диафиза бедренной кости, деструкция кортикального слоя с наличием «козырька Кодмена»
 - Б. **замещение костного мозга в центральных отделах бедренной кости**
 - В. мягкотканная опухоль, врастающая в кость
 - Г. солидная опухоль большеберцовой кости, с истончением кортикального слоя и формированием внекостного компонента
7. Показанием для компьютерной томографии (КТ) в данном случае является
- А. визуализация мягких тканей
 - Б. оценка активности процесса
 - В. диагностика отдаленных метастазов
 - Г. **выявление деструкции кортикального слоя**
8. После анализа данных, полученных при рентгенографии и МРТ, предполагаемое заключение
- А. зона Лоозера
 - Б. оссифицирующий миозит
 - В. **инфаркт костного мозга**
 - Г. злокачественная фиброзная гистиоцитома кости
9. Характерный признак при данном процессе, который можно выявить при рентгенографии, КТ или МРТ, называется
- А. **симптом «двойной каймы»**
 - Б. эндокортикальные узуры
 - В. козырек Кодмена
 - Г. истончение кортикального слоя по типу «скорлупы»
10. Дополнительным методом лучевой диагностики, который показан пациентам с злокачественными образованиями костей для оценки распространенности опухолевого процесса (определение М стадии), является
- А. ультразвуковое исследование брюшной полости
 - Б. магнитно-резонансная томография малого таза
 - В. **позитронно-эмиссионная томография**
 - Г. рентгенография пораженной области и близлежащего сустава в двух проекциях с линейкой
11. Противопоказанием для планового КТ органов грудной полости с внутривенным контрастированием (не по жизненным показаниям) является
- А. аллергия на морепродукты
 - Б. **скорость клубочковой фильтрации менее 25 мл/мин**
 - В. острая респираторная вирусная инфекция

Г. кардиостимулятор

12. Абсолютным противопоказанием для МРТ коленного сустава является

А. Нейростимулятор

Б. титановый имплант в тазобедренном суставе

В. 3 триместр беременности

Г. вес пациента более 100 кг

Ситуационная задача №25.

Ситуация. Пациент 64 лет направлен в поликлинику по месту жительства для дообследования.

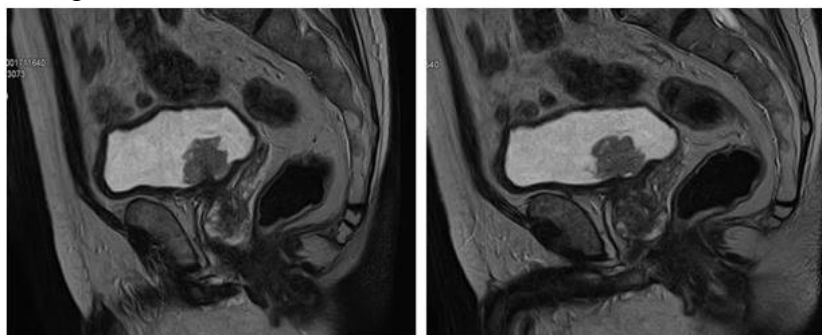
Жалобы Жалоб не предъявляет..

Анамнез заболевания. При ультразвуковом исследовании малого таза для оформления санаторно-курортной карты выявлено объемное образование. Пациент направлен на дообследование.

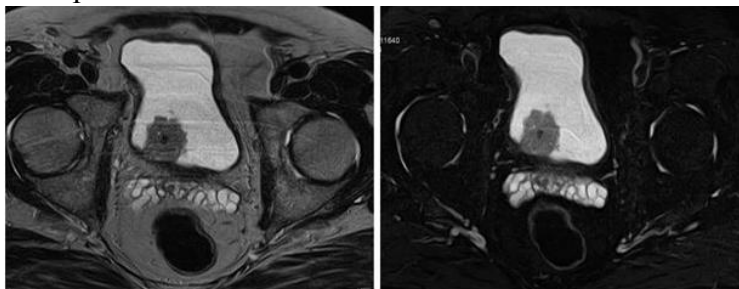
Анамнез жизни Без особенностей

Объективный статус. Без особенностей

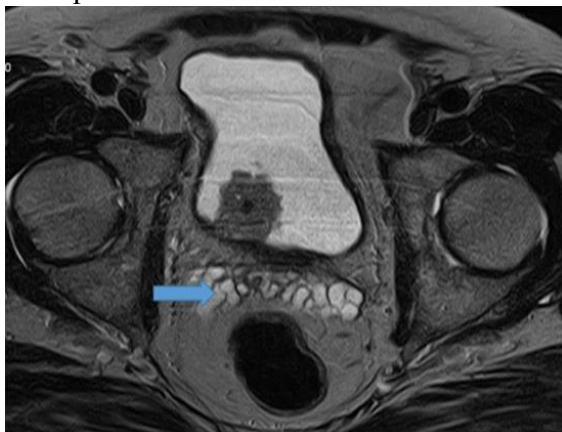
Изображение 1



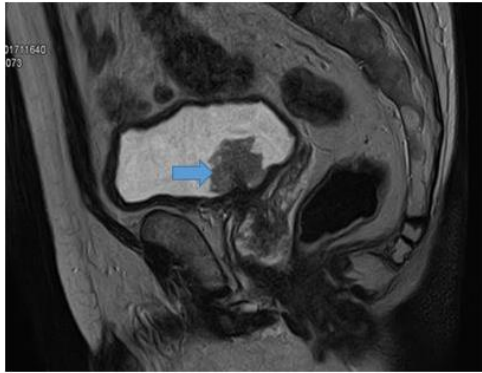
Изображение 2



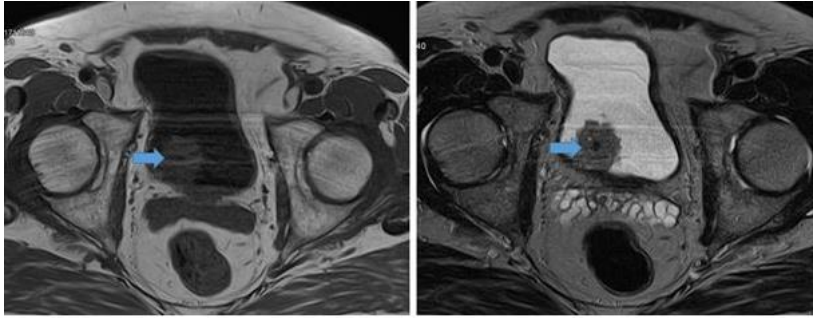
Изображение 3



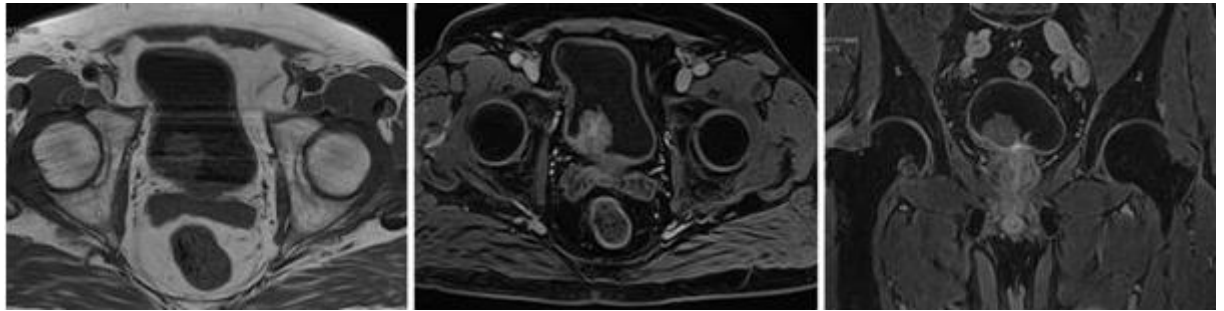
Изображение 4



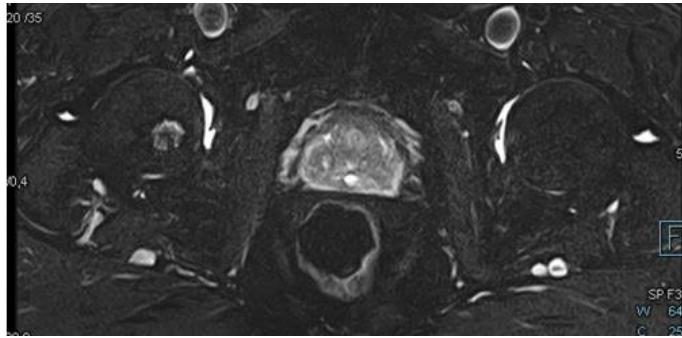
Изображение 5



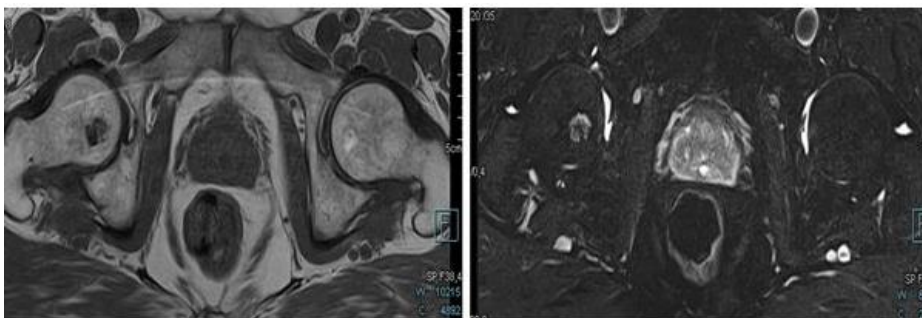
Изображение 6



Изображение 7



Изображение 8



1. Назовите метод лучевой диагностики, который был выполнен и представлен на изображении №1

- А. магнитно-резонансная томография**
 - Б. линейная рентгенография
 - В. компьютерная томография
 - Г. рентгенография
2. На изображении №2 сканы представлены в _____ плоскости
- А. Сагиттальной
 - Б. Коронарной
 - В. Аксиальной**
 - Г. Фронтальной
3. На серии сканов (Изображение №3) стрелка указывает на
- А. семявыбрасывающий проток
 - Б. венозные сплетения
 - В. предстательную железу
 - Г. семенные пузырьки**
4. Объемное образование, указанное стрелкой на изображении №4, расположено в
- А. мочевом пузыре**
 - Б. мочеточнике
 - В. семенных пузырьках
 - Г. предстательной железе
5. Образование, указанное стрелкой на изображении №5, по структуре
- А. Костное
 - Б. Кистозное
 - В. Солидно**
 - Г. Хрящевое
6. На представленных сканах (Изображение №6) в мочевом пузыре можно предположить
- А. Дивертикул
 - Б. Конкремент
 - В. Опухоль**
 - Г. сложную кисту
7. У этого же пациента выявлены изменения в бедренной кости, какой режим сканирования (тип взвешенности) представлен на изображении №7
- А. T2
 - Б. T2FS**
 - В. T1FS
 - Г. DWI
8. С учетом представленных снимков (Изображение №8) изменения в головке правой бедренной кости могут соответствовать
- А. Энхондроме**
 - Б. литическому метастазу
 - В. хондробластоме
 - Г. остеоме
9. Наиболее точным методом выявления конкремента в интрамуральном отделе мочеточника является
- А. магнитно-резонансная томография
 - Б. ультразвуковое исследование
 - В. компьютерная томография**
 - Г. урография

10. Какой тип конкрементов в чашечках при КТ имеет минимальную плотность
- А. Струвиты
 - Б. Ураты**
 - В. Фосфаты
 - Г. Оксалаты
11. Выделительная фаза сканирования при КТ выполняется на
- А. 10-15 мин
 - Б. 5-7 мин**
 - В. 30-40 сек
 - Г. 90-120 сек
12. Противопоказанием для планового (не по жизненным показаниям) КТ мочевого пузыря с внутривенным контрастированием является
- А. аллергия на морепродукты
 - Б. острая респираторная вирусная инфекция
 - В. скорость клубочковой фильтрации менее 25 мл/мин**
 - Г. кардиостимулятор

Ситуационная задача №26.

Ситуация. Пациент 16 лет обратился за медицинской помощью в поликлинику по месту жительства.

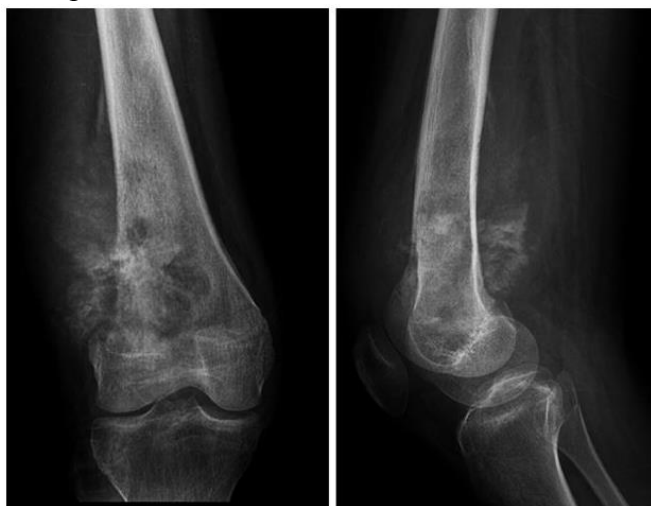Жалобы На боль в правом коленном суставе, усиливающуюся ночью. Ограничение движений в коленном суставе и увеличение его в объеме.

Анамнез заболевания. 3 месяца назад во время игры в футбол была травма. За медицинской помощью не обращался, применял местно нестероидные противовоспалительные мази с непродолжительным эффектом. Ранее были неоднократные травмы во время занятий спортом.

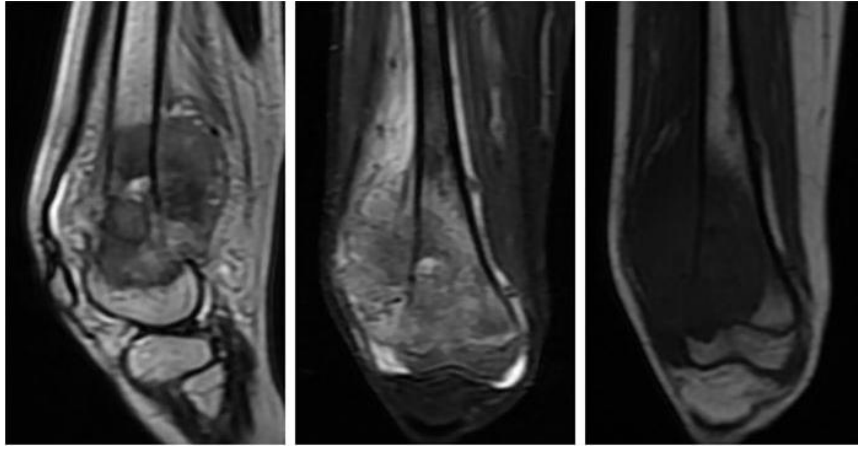
Анамнез жизни. Без особенностей

Объективный статус. Кожа над правым коленным суставом гиперемирована, выраженный отек мягких тканей и ограничение движения в суставе. Отмечается увеличение объема мягких тканей в области коленного сустава, вероятно, за счет его отека.

Изображение 1



Изображение 2



1. В соответствии со стандартом медико-санитарной помощи N 1467н от 2012 г. лучевым методом, с которого следует начать обследование пациента, является
 - А. магнитно-резонансная томография
 - Б. рентгенография**
 - В. радиоизотопное исследование
 - Г. компьютерная томография
2. При рентгенографии правого коленного сустава в двух проекциях (Изображение №1) изменения выявляются в
 - А. малоберцовой кости
 - Б. бедренной кости**
 - В. большеберцовой кости
 - Г. надколеннике
3. При рентгенографии правого коленного сустава в двух проекциях (Изображение №1) выявлены
 - А. литическая деструкция бедренной кости, перистальная реакция**
 - Б. ячеисто-трабекулярная перестройка бедренной кости, истончение кортикального слоя, без его деструкции
 - В. литическая деструкция надколенника, формирование внекостного компонента
 - Г. зона снижения минеральной плотности в диафизе бедренной кости, наличие нидуса в центральных отделах
4. Методом лучевой диагностики, который показан пациенту для уточнения структуры образования в кости, является
 - А. магнитно-резонансная томография**
 - Б. рентгенография
 - В. ультразвуковое исследование
 - Г. позитронно-эмиссионная томография
5. При магнитно-резонансной томографии (Изображение №2) выявлены
 - А. жировой структуры опухоль, врастание в бедренную кость и инфильтрация костного мозга
 - Б. солидная опухоль большеберцовой кости, истончение кортикального слоя и формирование внекостного компонента
 - В. деструкция бедренной кости, внекостный компонент, инфильтрация мышц**
 - Г. кистозное образование бедренной кости, реактивный гиперостоз
6. Показанием для МРТ у данного пациента является

- А. оценка структуры мягкотканного компонента**
 - Б. диагностика отдаленных метастазов
 - В. уточнения степени деструкции кортикального слоя
 - Г. измерение плотности опухоли
7. Патологическая зона перестройки бедренной кости в данном наблюдении, относится к
- А. инфекционному воспалительному заболеванию
 - Б. опухоли**
 - В. метаболической остеопатии
 - Г. дегенеративному заболеванию
8. После анализа данных, полученных при рентгенографии и МРТ (Изображения №1, 2), предполагаемое заключение
- А. остеогенная саркома**
 - Б. синовиальный хондроматоз
 - В. оссифицирующий миозит
 - Г. адамантинома
9. Наиболее частой злокачественной костной опухолью у детей является
- А. гигантоклеточная опухоль
 - Б. злокачественная фиброзная гистиоцитома кости
 - В. остеогенная саркома**
 - Г. хондросаркома
10. Дополнительным методом лучевой диагностики, который показан пациентам с новообразованиями костей для оценки распространенности опухолевого процесса (определение М стадии), является
- А. магнитно-резонансная томография малого таза
 - Б. рентгенография пораженной области и близлежащего сустава в двух проекциях с линейкой
 - В. ультразвуковое исследование брюшной полости
 - Г. позитронно-эмиссионная томография**
11. Лучевым методом, который позволяет провести первичную диагностику и спрогнозировать хирургу при необходимости органосохраняющий вид реконструкции при опухоли коленного сустава, является
- А. рентгенография пораженной области и близлежащего сустава в двух проекциях с линейкой**
 - Б. позитронно-эмиссионная томография
 - В. ультразвуковое исследование мягких тканей голени
 - Г. магнитно-резонансная томография коленного сустава
12. Абсолютным противопоказанием для МРТ коленного сустава является
- А. вес пациента более 100 кг
 - Б. 3 триместр беременности
 - В. Нейростимулятор**
 - Г. титановый имплант в тазобедренном суставе

Ситуационная задача №27.

Ситуация. Пациент 48 лет. Обратился для выполнения МРТ коленного сустава в частное медицинское учреждение.

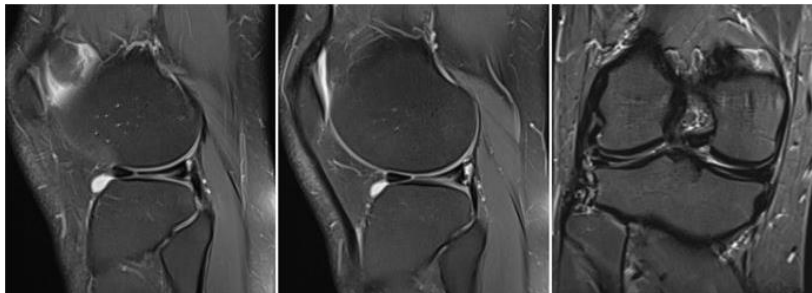
Жалобы На боль и ограничение движений в правом коленном суставе. Боль возникает при движении, усиливается при спуске с лестницы.

Анамнез заболевания. Впервые жалобы возникли 1 месяц назад после падения во время игры в футбол.

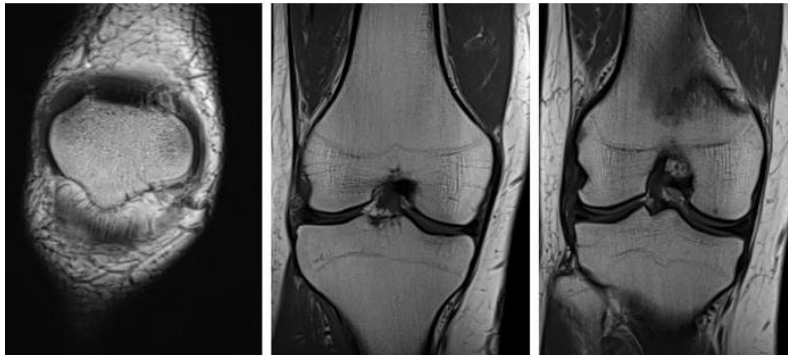
Анамнез жизни. Без особенностей

Объективный статус. Асимметрии коленных суставов не выявлено. Кожа над правым коленным суставом не гиперемирована. Симптом «переднего выдвигающего ящика» отрицательный.

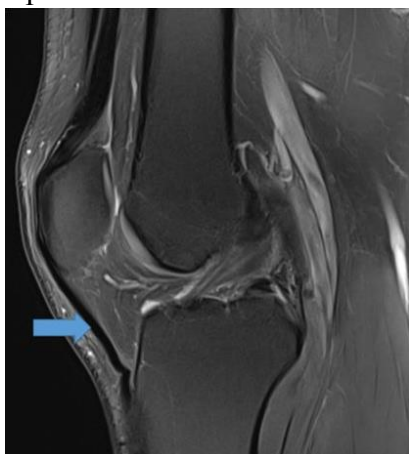
Изображение 1



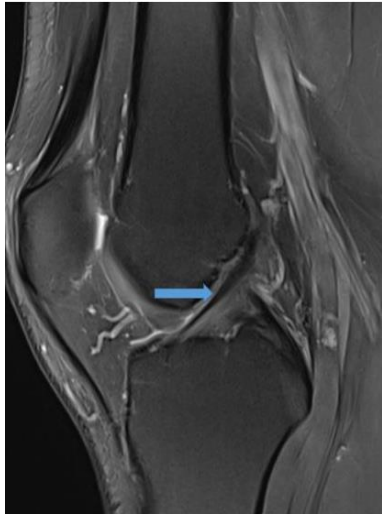
Изображение 2



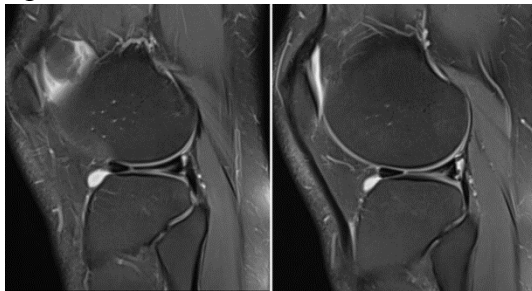
Изображение 3



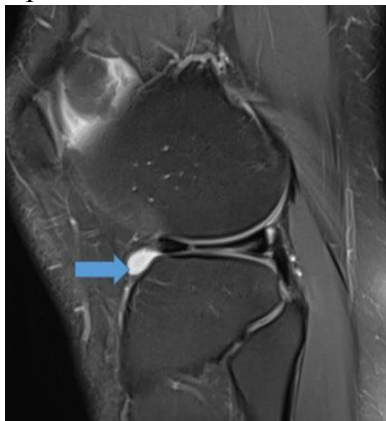Изображение 4



Изображение 5



Изображение 6



1. Назовите метод лучевой диагностики, который был выполнен и представлен на изображении №1
 - А. магнитно-резонансная томография**
 - Б. компьютерная томография
 - В. радиоизотопное исследование
 - Г. рентгенография
2. На серии снимков (Изображение №1) представлен режим сканирования (тип взвешенности изображения)
 - А. T2 FS**
 - Б. T1 FS
 - В. T2
 - Г. DWI (ДВИ)
3. На изображении №2 сканы представлены в _____ проекции
 - А. Аксиальной
 - Б. Сагиттальной

- В. Трансверзальной
 - Г. **Коронарной**
4. Структура, указанная стрелкой на изображении №3, является
 - А. межберцовым возвышением
 - Б. **собственной связкой надколенника**
 - В. передней крестообразной связкой
 - Г. сухожилием четырехглавой мышцы бедра
 5. Структура, указанная стрелкой на изображении №4, является
 - А. задней крестообразной связкой
 - Б. **передней крестообразной связкой**
 - В. медиальным мениском
 - Г. собственной связкой надколенника
 6. Целью магнитно-резонансной томографии в данном случае является
 - А. **выявление разрыва менисков и связок**
 - Б. оценка периостальной реакции
 - В. измерение плотности жирового тела Гоффа
 - Г. уточнение степени деструкции кортикального слоя
 7. После анализа данных (Изображение №5), можно предположить
 - А. синовиальный хондроматоз
 - Б. **разрыв латерального мениска**
 - В. перелом латерального мыщелка бедренной кости
 - Г. разрыв медиального мениска
 8. Выявленные при исследовании (Изображение №1) изменения у пациента относятся к
 - А. **травматическим повреждениям**
 - Б. опухоли
 - В. метаболической остеопатии
 - Г. нейрогенной остеоартропатии
 9. Структура, указанная стрелкой на изображении №6, имеет МР-сигнал
 - А. Хрящевой
 - Б. Фиброзный
 - В. Солидный
 - Г. **Жидкостной**
 10. Методом лучевой диагностики, который показан пациенту с целью выявления посттравматического контузионного отека костного мозга в бедренной кости, является
 - А. ультразвуковое исследование
 - Б. рентгенография
 - В. компьютерная томография
 - Г. **магнитно-резонансная томография**
 11. С целью оценки стенок сформированных костных каналов после пластики передней крестообразной связки пациенту на первичном послеоперационном этапе проводят
 - А. магнитно-резонансную томографию
 - Б. компьютерную томографию
 - В. рентгеноскопию
 - Г. **рентгенографию**
 12. Абсолютным противопоказанием для МРТ коленного сустава является

- А. наличие металлоконструкции в полости рта (брекет-система)
- Б. вес пациента менее 40 кг
- В. кардиостимулятор**
- Г. возраст до 18 лет

Ситуационная задача №28.

Ситуация. Пациент 40 лет. Обратился для выполнения МРТ коленного сустава в поликлинику по месту жительства.

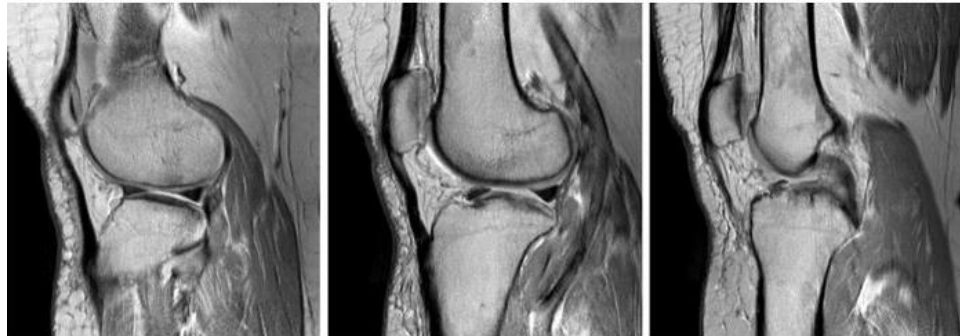Жалобы. На боль и нестабильность в левом коленном суставе. Боль возникает при движении, усиливается при спуске с лестницы.

Анамнез заболевания. Впервые жалобы возникли 2 месяца назад после падения на горных лыжах.

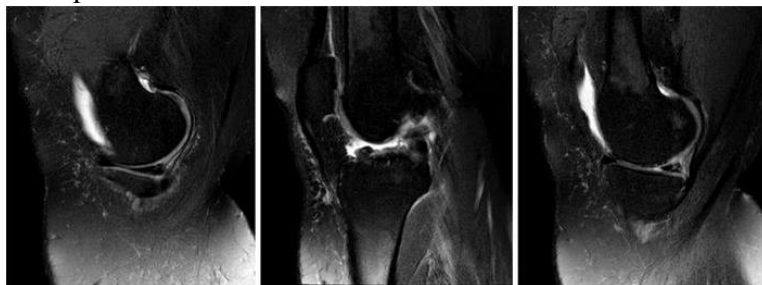
Анамнез жизни. Без особенностей

Объективный статус. Асимметрии коленных суставов не выявлено. Кожа над левым коленным суставом не гиперемирована. Симптом «переднего выдвигающего ящика» положительный.

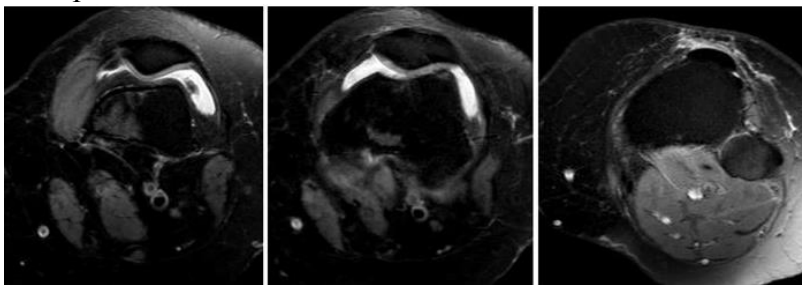
Изображение 1



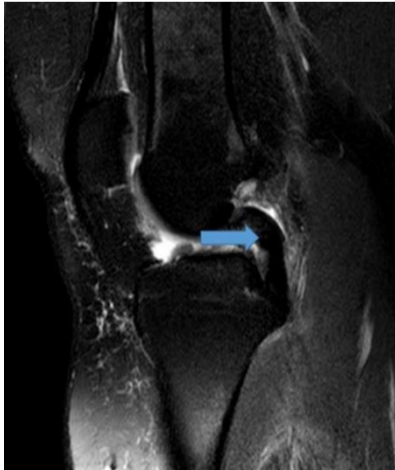Изображение 2



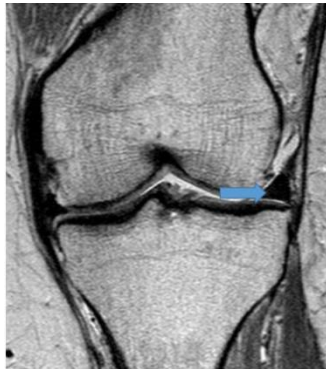Изображение 3



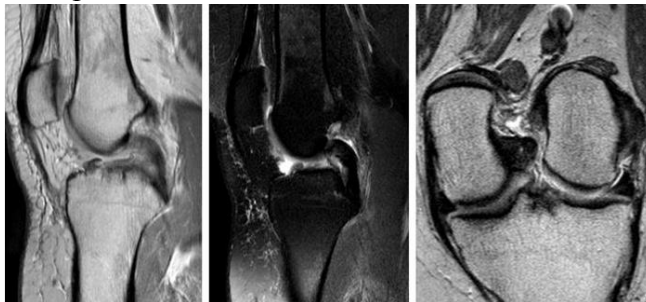
Изображение 4



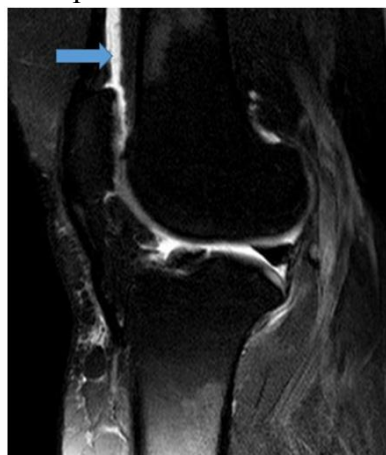
Изображение 5



Изображение 6



Изображение 7



1. Назовите метод лучевой диагностики, который был выполнен и представлен на изображении (Изображение №1)

- А. Рентгенография
- Б. магнитно-резонансная томография**
- В. радиоизотопное исследование

- Г. компьютерная томография
2. На серии снимков (Изображение № 2) представлен режим сканирования (тип взвешенности изображения)
- А. **T2 FS**
 - Б. T1 FS
 - В. T2
 - Г. DWI (ДВИ)
3. На изображении №3 сканы представлены в _____ проекции
- А. Сагиттальной
 - Б. **Аксиальной**
 - В. Коронарной
 - Г. Фронтальной
4. Структура, указанная стрелкой на изображении №4, является
- А. сухожилием четырехглавой мышцы бедра
 - Б. передней крестообразной связкой
 - В. собственной связкой надколенника
 - Г. **задней крестообразной связкой**
5. Структура, указанная стрелкой на изображении №5, является
- А. медиальной коллатеральной связкой
 - Б. **латеральным мениском**
 - В. собственной связкой надколенника
 - Г. передней крестообразной связкой
6. С помощью МРТ в данном случае можно
- А. измерить плотность жирового тела Гоффа
 - Б. оценить периостальную реакцию
 - В. уточнить степень деструкции кортикального слоя
 - Г. **выявить разрыв менисков и связок**
7. После анализа данных, полученных при МРТ (Изображение №6), можно предположить
- А. **разрыв передней крестообразной связки**
 - Б. перелом латерального мыщелка бедренной кости
 - В. разрыв задней крестообразной связки
 - Г. синовиальный хондроматоз
8. Выявленные при МРТ изменения у пациента относятся к
- А. **травматическим повреждениям**
 - Б. нейрогенной остеоартропатии
 - В. метаболической остеопатии
 - Г. опухоли
9. Стрелка на изображении №7 указывает на
- А. параменисковую кисту
 - Б. лимфатический узел
 - В. кисту Бейкера
 - Г. **супрапателлярный выпот**
10. Методом лучевой диагностики, который показан пациенту с целью выявления посттравматического контузионного отека костного мозга большеберцовой кости, является
- А. ультразвуковое исследование мягких тканей
 - Б. **позитронно-эмиссионная томография**

В. регистрация электрокардиограммы

Г. магнитно-резонансная томография

11. С целью оценки стенок сформированных костных каналов после пластики передней крестообразной связки пациенту на первичном послеоперационном этапе проводят

А. Рентгеноскопию

Б. компьютерную томографию

В. рентгенографию

Г. магнитно-резонансную томографию

12. Абсолютным противопоказанием для МРТ коленного сустава является

а. вес пациента менее 40 кг

б. наличие металлоконструкции в полости рта (брекет-система)

с. нейростимулятор

д. возраст до 18 лет

Ситуационная задача №29.

Ситуация. Пациент 42 лет обратился за медицинской помощью в поликлинику по месту жительства из-за боли в крестце.

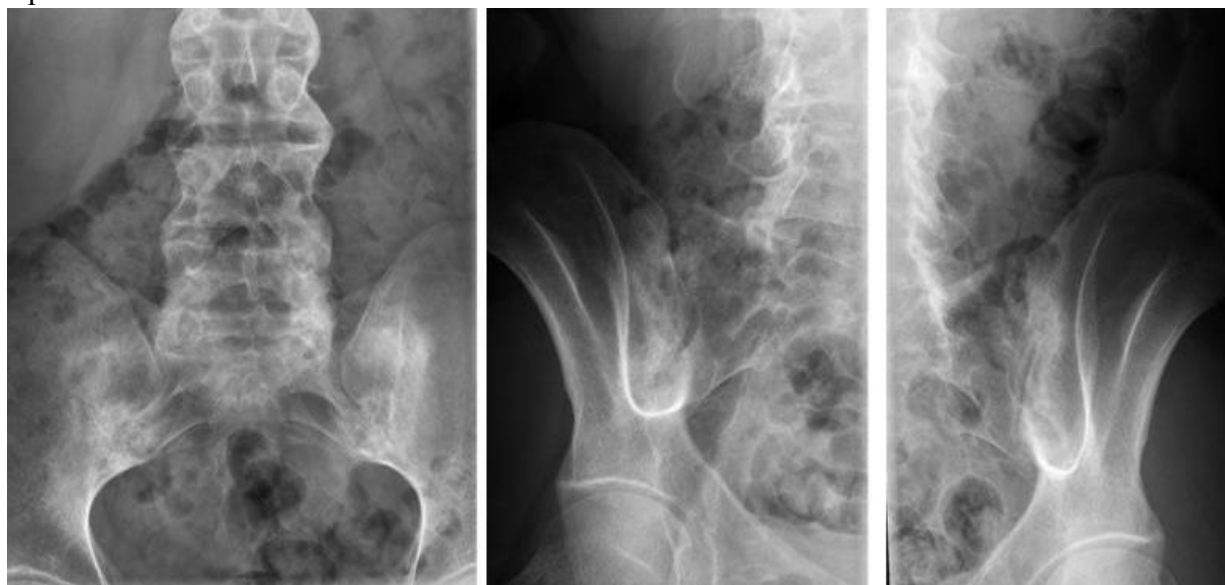
Жалобы. На постоянную выраженную боль в крестцовой области, с иррадиацией в ягодицы с обеих сторон на протяжении 4 месяцев.

Анамнез заболевания. Боль возникла после переохлаждения. Пациент принимал нестероидные противовоспалительные средства без значимого эффекта. Травм не было. Инфекционные заболевания пациент отрицает.

Анамнез жизни. Без особенностей

Объективный статус. Кожа в поясничной области без гиперемии. Отмечается ограничение подвижности в пояснично-крестцовом отделе позвоночника при сгибании и разгибании.

Изображение 1



1. В соответствии с клиническими рекомендациями Ассоциации Ревматологов России от 2018 г. лучевым методом, с которого следует начать обследование пациента, является

А. Рентгенография

- Б. радиоизотопное исследование
 - В. ультразвуковое исследование
 - Г. позитронно-эмиссионная томография
2. Назовите метод лучевой диагностики, который был выполнен и представлен на изображении №1
- А. радиоизотопное исследование
 - Б. Рентгенография**
 - В. компьютерная томография
 - Г. магнитно-резонансная томография
3. Патологические изменения, с которыми связаны жалобы пациента, на снимках (Изображение №1) локализируются в
- А. лонном сочленении
 - Б. крестцово-подвздошных сочленениях**
 - В. вертлужной впадине
 - Г. седалищных костях
4. На снимках (Изображение №1) патологические изменения можно описать, как
- А. инфильтрацию головки правой бедренной кости
 - Б. внекостный компонент в правом крестцово-подвздошном сочленении
 - В. бластическую деструкцию лонного сочленения
 - Г. остеосклеротическую перестройку крестцово-подвздошных сочленений**
5. После анализа данных, полученных на снимках (Изображение №1), предполагаемое заключение
- А. инфаркт костного мозга
 - Б. двусторонний сакроилиит**
 - В. оссифицирующий миозит
 - Г. саркома Юинга
6. В соответствии с клиническими рекомендациями Ассоциации Ревматологов России от 2018 г. при отсутствии достоверных рентгенологических изменений в крестцово-подвздошных сочленениях пациенту необходимо выполнить
- А. компьютерную томографию
 - Б. магнитно-резонансную томографию**
 - В. радиоизотопное исследование
 - Г. ультразвуковое исследование
7. При магнитно-резонансной томографии в данном случае можно
- А. определить внекостный компонент
 - Б. оценить степень узурации субхондральных отделов
 - В. выявить отек костного мозга**
 - Г. выявить деструкцию кортикального слоя
8. Патологические изменения в костях таза в данном наблюдении (Изображение №1), относится к
- А. Травме
 - Б. опухолеподобному процессу
 - В. инфекционному воспалительному заболеванию
 - Г. ревматическому заболеванию**

9. По клиническим рекомендациям Ассоциация Ревматологов России лабораторная оценка активности анкилозирующего спондилита основывается на определении
- А. вируса иммунодефицита человека (ВИЧ)
 - Б. маркеров вирусов гепатита В, С
 - В. глюкозы
 - Г. **СОЭ и С-реактивного белка**
10. Дополнительным методом лучевой диагностики, который показан пациенту с остеогенной саркомой бедренной кости для оценки распространенности опухолевого процесса (определение М стадии), является
- А. **позитронно-эмиссионная томография**
 - Б. ультразвуковое исследование брюшной полости
 - В. рентгенография пораженной области и близлежащего сустава в двух проекциях с линейкой
 - Г. магнитно-резонансная томография малого таза
11. Противопоказанием для плановой рентгенографии крестцово-подвздошных сочленений (не по экстренным показаниям) является
- А. Кардиостимулятор
 - Б. **1 триместр беременности**
 - В. эндопротез тазобедренного сустава
 - Г. гипертиреоз
12. Абсолютным противопоказанием для МРТ крестцово-подвздошных сочленений является
- А. титановый имплант в тазобедренном суставе
 - Б. вес пациента более 100 кг
 - В. 3 триместр беременности
 - Г. **Кардиостимулятор**

Ситуационная задача №30.

Ситуация. Пациент 40 лет обратился в поликлинику по месту жительства для обследования.

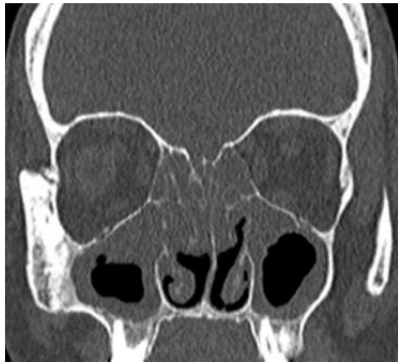Жалобы. Жалобы на заложенность носа, давящую боль в лобной и височной области, слезоточивость, повышение температуры тела до 38°C.

Анамнез заболевания. Жалобы на протяжении 5 дней после ОРВИ. Ранее частые гаймориты, лечение только медикаментозное. Частые простудные заболевания.

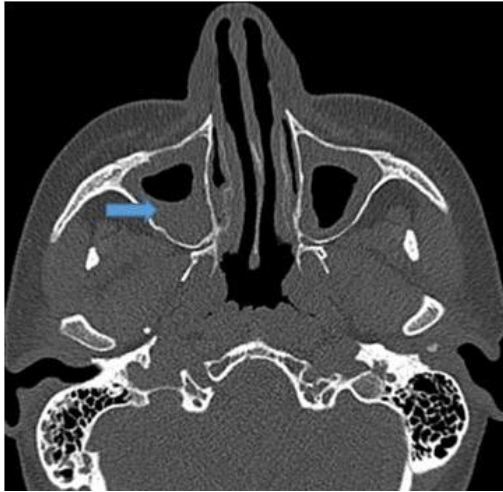
Анамнез жизни. Без особенностей

Объективный статус. Состояние средней тяжести, температура тела 37,8°C. Кожные покровы бледные. Подчелюстные периферические лимфоузлы до 1-2 см, подвижные, без болезненности при пальпации. Слизистая ротоглотки умеренно гиперемирована. Носовое дыхание затруднено. Визуально носовая перегородка искривлена.

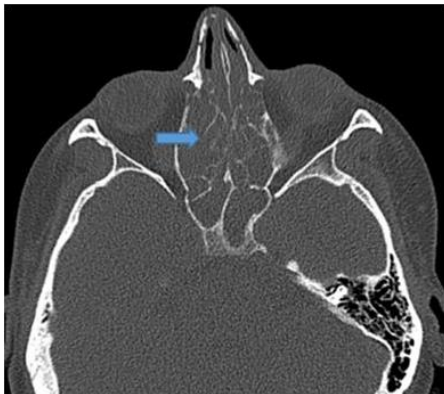Изображение 1



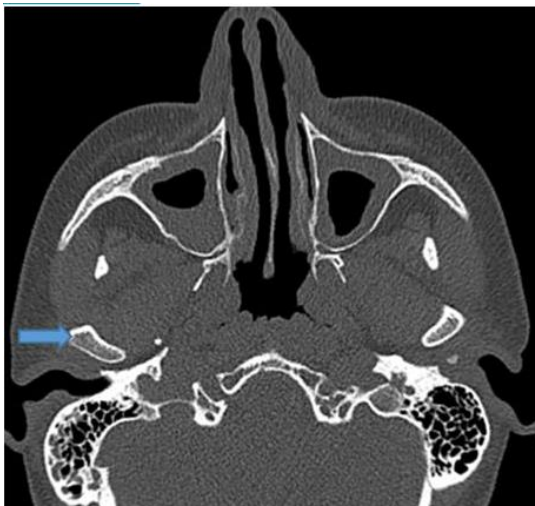
Изображение 2



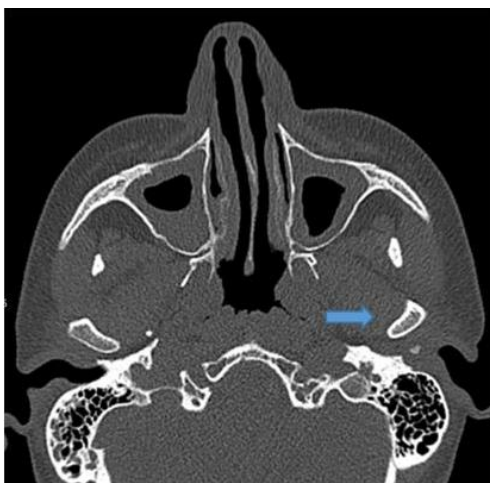Изображение 3



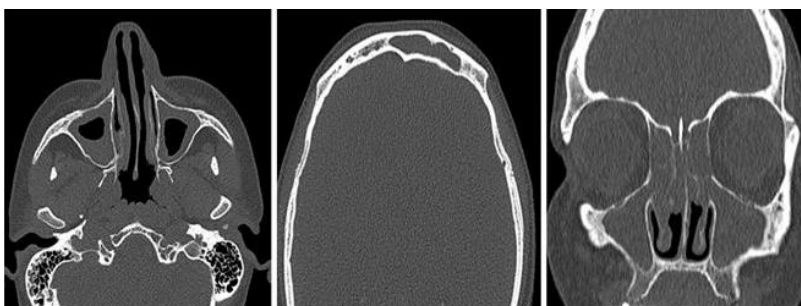
Изображение 4



Изображение 5



Изображение 6



1. Назовите метод лучевой диагностики, который был выполнен и представлен на изображении №1
 - А. магнитно-резонансная томография
 - Б. компьютерная томография**
 - В. линейная рентгенография
 - Г. рентгенография
2. На изображении №1 выполнена реконструкция в _____ плоскости
 - А. Аксиальной
 - Б. Трансверзальной
 - В. Коронарной**
 - Г. Сагиттальной
3. Для получения изображения №1 была выполнена реконструкция
 - А. MPR**
 - Б. построение отображений затененной поверхности SSD
 - В. по протоколу максимальной интенсивности MIP
 - Г. 3D VR/VRT
4. На изображении №2 стрелкой указана пазуха
 - А. левая гайморовая
 - Б. правая гайморовая**
 - В. правая клиновидная
 - Г. левая лобная
5. Анатомическая структура, указанная стрелкой на изображении №3, является
 - А. носовой перегородкой
 - Б. левой лобной пазухой
 - В. правой клиновидной пазухой

- Г. решетчатым лабиринтом**
6. Анатомическая структура, указанная стрелкой на изображении №4, является
- А. ветвью нижней челюсти слева
 - Б. телом нижней челюсти справа
 - В. височным отростком скуловой кости
 - Г. мышелковым отростком нижней челюсти**
7. На изображении №5 стрелкой указана ямка
- А. Височная
 - Б. Крыловидная**
 - В. Мышелковая
 - Г. Подвисочная
8. На представленной серии изображений №6 можно предположить
- А. полипозный пансинусит**
 - Б. мукоцеле в правой половине лобной пазухи
 - В. хронический средний отит справа
 - Г. эпидермоид лобной кости слева
9. Какие структуры формируют нижнюю стенку глазницы
- А. лобный отросток верхней челюсти и тело клиновидной кости
 - Б. глазничная поверхность верхней челюсти и скуловой кости, глазничный отросток небной кости**
 - В. медиальный участок глазничной части лобной кости, глазничной пластинкой решетчатой кости и слезной костью
 - Г. глазничная часть лобной кости и малое крыло клиновидной кости
10. Наиболее часто в костях черепа при выполнении рентгеновского исследования околоносовых пазух выявляют
- А. Гемангиому
 - Б. Хондробластому
 - В. остеоид-остеому
 - Г. остеому**
11. При рентгеновском исследовании клиновидная пазуха определяется у детей в возрасте
- А. 2-3 лет
 - Б. 4-5 месяцев
 - В. 1 года
 - Г. 4-5 лет**
12. Проведение МР-исследования околоносовых пазух в томографе мощностью 1.5 Т категорически запрещено при наличии у пациента
- А. брекет системы
 - Б. стентов в коронарных артериях
 - В. титанового импланта в диафизе большеберцовой кости
 - Г. кардиостимулятора**

Ситуационная задача №31

Ситуация Пациентка 35 лет, направлена в поликлинику по месту жительства для дальнейшего обследования после УЗ-исследования органов брюшной полости.

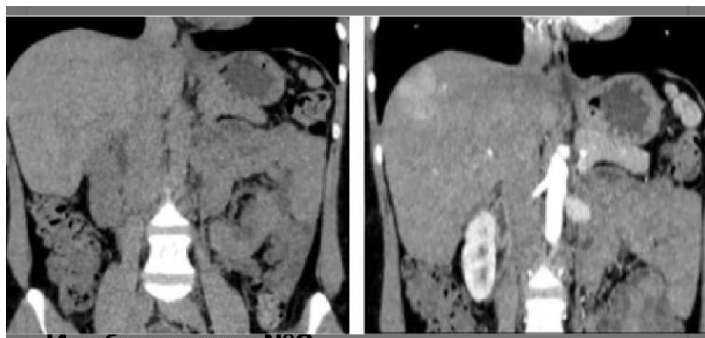
Жалобы: на периодические ноющие боли в правом подреберье, иррадиирующие в правую лопатку.

Анамнез заболевания: без особенностей

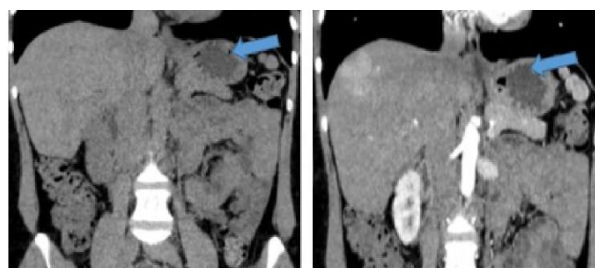
Анамнез жизни: жалобы беспокоят несколько месяцев.

Объективный статус: при объективном обследовании и по результатам лабораторных исследований патологии не выявлено.

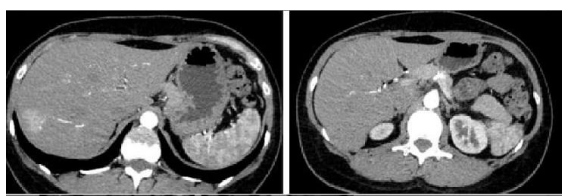
Изображение 1



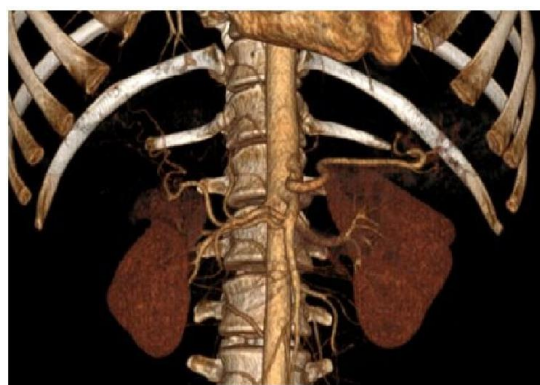Изображение 2



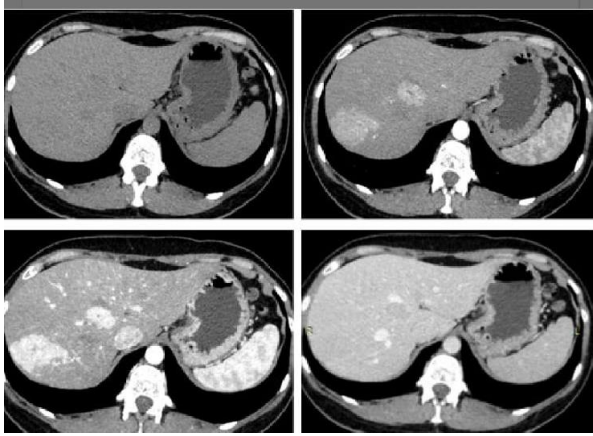
Изображение 3



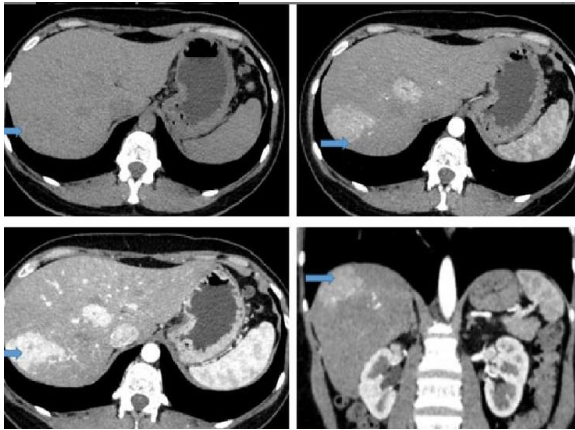
Изображение 4



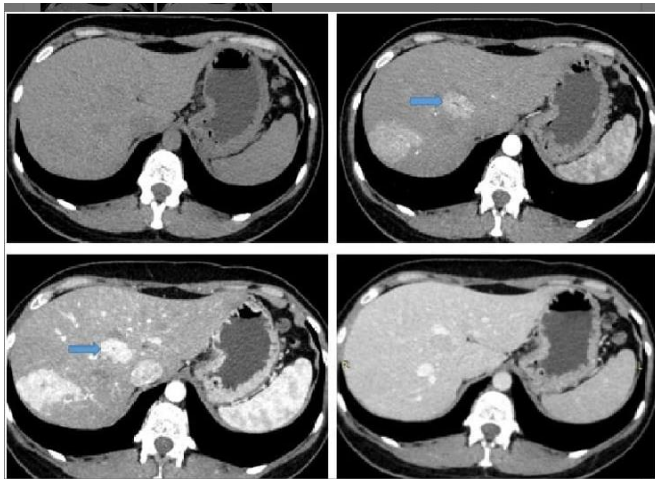
Изображение 5



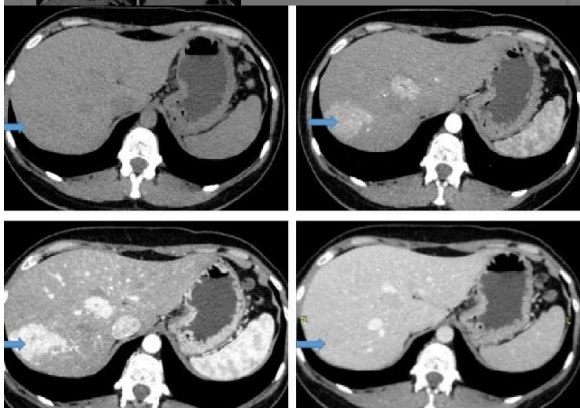
Изображение 6



Изображение 7



Изображение 8



1. Назовите метод лучевой диагностики, который был выполнен пациенту и представлен на изображении №1

а. КТ с внутривенным контрастированием

Б. МРТ

В. КТ без внутривенного контрастирования

Г. рентгенография

2. На представленном изображении №1 сканы представлены ___ плоскости

А. корональной

Б. сагиттальной

В. Аксиальной

Г. Трансверзальной

3. На представленном изображении №2 стрелка указывает на

А. Желудок

Б. селезенка

В. Левая почка

Г. печень

4. На представленном изображении №3 представлена ____ фаза сканирования

А. артериальная

Б. венозная

В. нативная

Г. отсроченная

5. Для получения представленного изображения №4 выполнена реконструкция

А. по протоколу максимальной интенсивности (MIP)

Б. объемного рендеринга (VRT)

В. Оттененных поверхностей (SSD)

Г. Мультипланарная (MPR)

6. количество гиперваскулярных образований в печени на представленных срезах (изображение 5) составляет

А. 2

Б. 3

В. 4

Г. 5

7. в печени на представленных срезах (изображении №6) стрелкой указан ___ сегмент печени

А. II

Б. V

В. VI

Г. VII

8. на представленных срезах (изображении №7) образование в печени, указанное стрелкой, при внутривенном контрастировании

А. неравномерно накапливает контрастный препарат в артериальную фазу, с наличием рубца в центральных отделах

Б. не накапливает контрастный препарат в раннюю артериальную фазу

В. Однородно интенсивно накапливает контрастный препарат в венозную фазу

Г. Неравномерно по периферии накапливает контрастный препарат в артериальную фазу, с центрипетальным заполнением в венозную фазу

9. на представленных срезах (изображении №7) указанное стрелкой образование, вероятнее всего, является

А. фокальной нодулярной гиперплазией

Б. гепатоцеллюлярной карциномой

В. кистой

Г. метастазом

10. на представленных срезах (изображении №8) указанное стрелкой образование, вероятнее всего, является

А. фокальной нодулярной гиперплазией

Б. гепатоцеллюлярной карциномой

В. кистой

Г. метастазом

11. Проведение МР-холангиопанкреатографии в томографе мощностью 1,5Т категорически запрещено при наличии у пациента

А. имплантированного инсулинового насоса

Б. кава-фильтра

В. Внутриматочной спирали

Г. Титановых зубных имплантов

12. противопоказанием для планового (не по жизненным показаниям) проведения КТ почек с внутривенным контрастированием является

А. скорость клубочковой фильтрации менее 25 мл/мин

Б. однократная аллергическая реакция на морепродукты в анамнезе около 3-х месяцев назад

В. Острая респираторная вирусная инфекция

Г. кардиостимулятор

Ситуационная задача №32.

Ситуация. Пациент 18 лет направлен в поликлинику по месту жительства для дальнейшего обследования после УЗ-исследования органов брюшной полости..

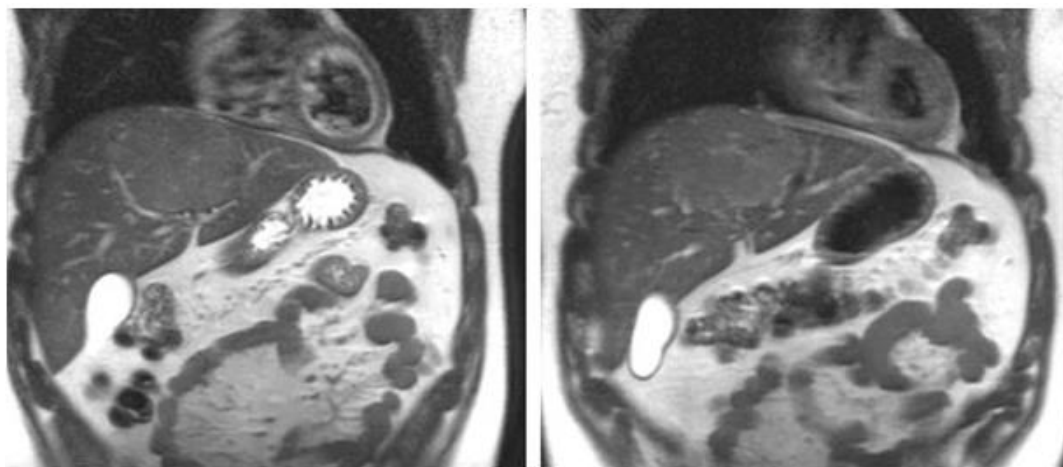
Жалобы. Жалобы на периодически возникающие боли в верхней половине живота, усиливающиеся после приема жирной пищи.

Анамнез заболевания. Жалобы беспокоят несколько лет, ранее по назначению гастроэнтеролога проводилось лечение гастропротекторами и антацидными препаратами.

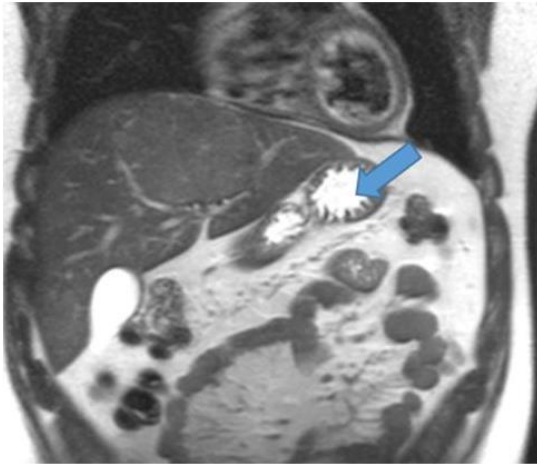
Анамнез жизни. Без особенностей

Объективный статус. При объективном обследовании и по результатам лабораторных исследований патологии не выявлено. Гастроскопия: поверхностный гастрит, недостаточность кардии.

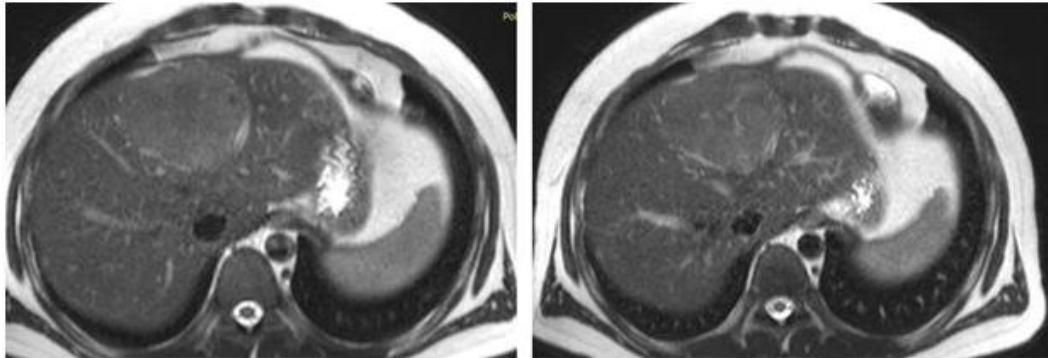
Изображение 1



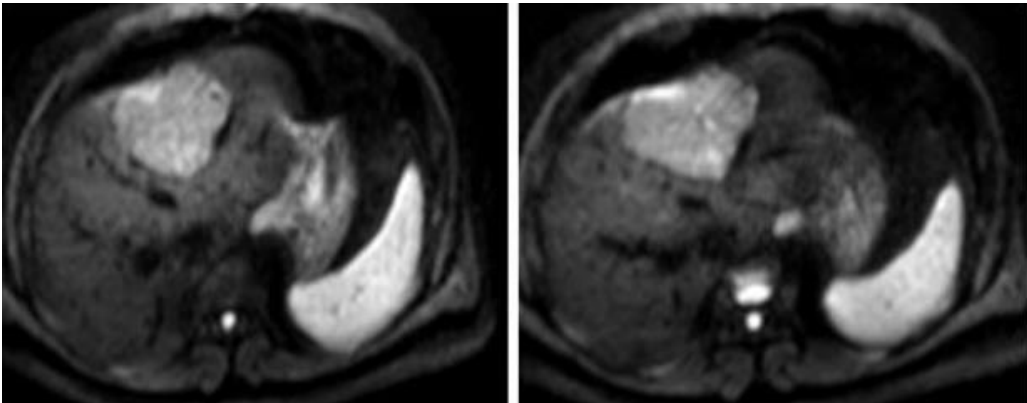
Изображение 2



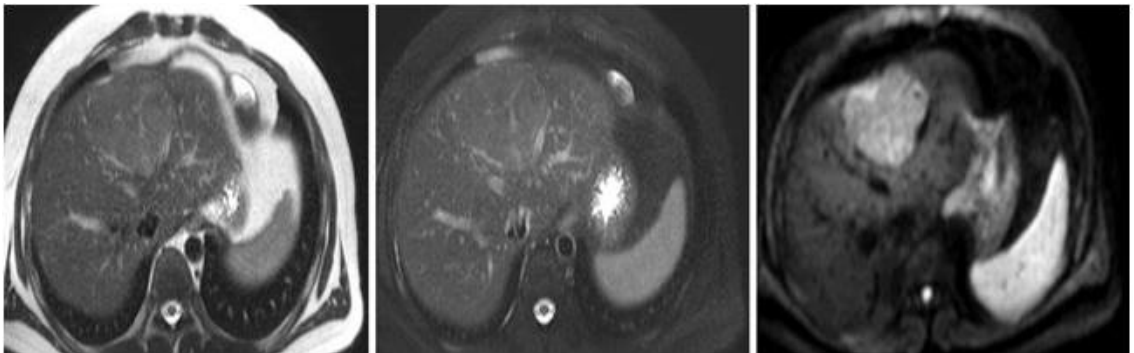
Изображение 3



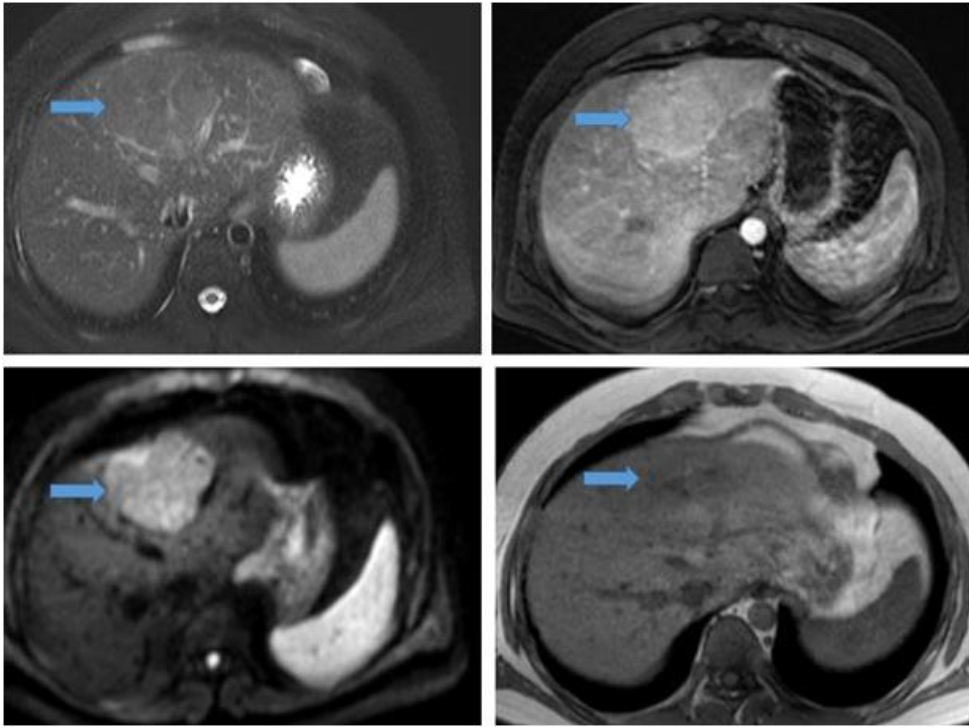
Изображение 4



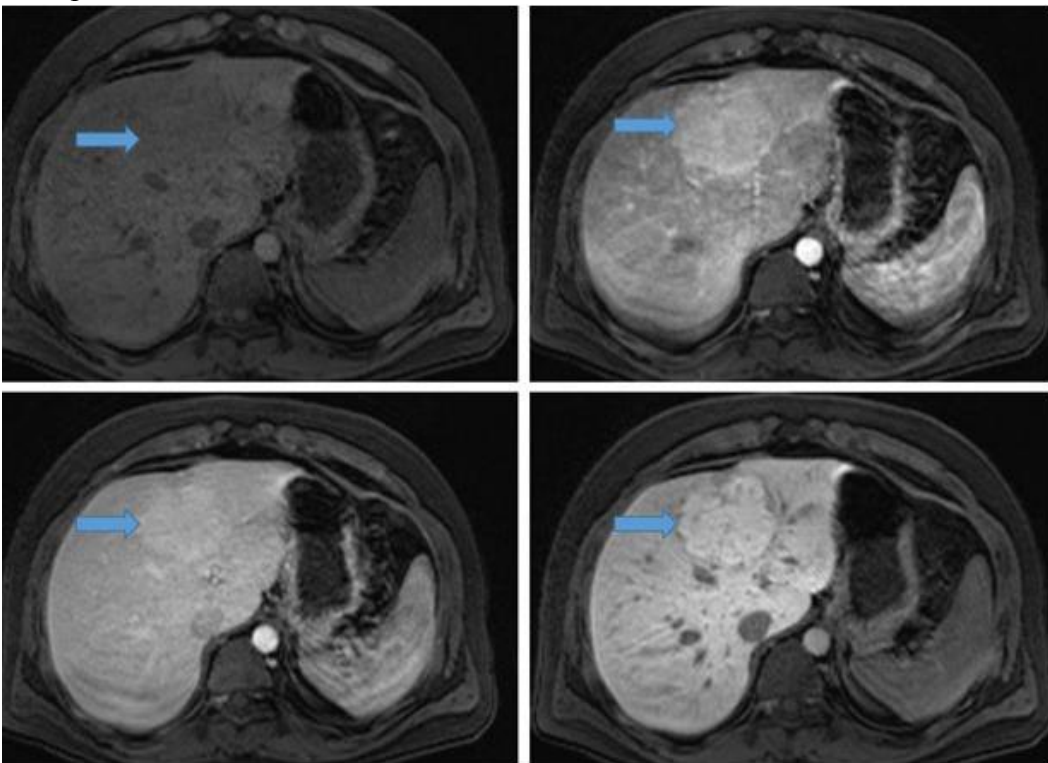
Изображение 5



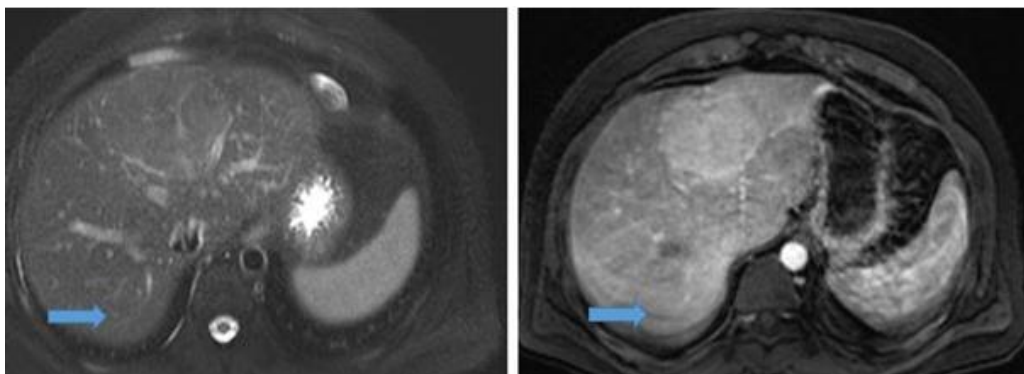
Изображение 6



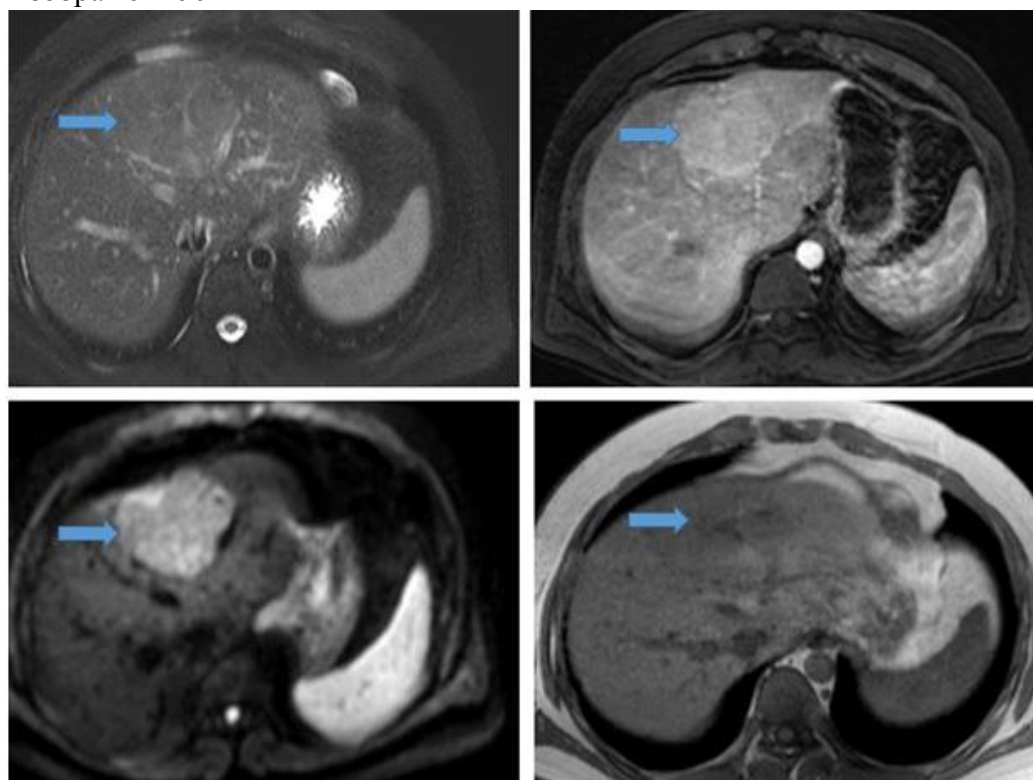
Изображение 7



Изображение 8



Изображение 9



1. Назовите метод лучевой диагностики, который был выполнен пациенту и представлен на сканах (Изображение №1)
 - А. Компьютерная томография без внутривенного контрастирования
 - Б. компьютерная томография с внутривенным контрастированием
 - В. рентгенография
 - Г. **магнитно-резонансная томография**

2. На изображении №1 сканы представлены в _____ проекции
 - А. Сагиттальной
 - Б. **Коронарной**
 - В. Трансверзальной
 - Г. Аксиальной

3. Какой орган указан стрелкой на изображении №2
 - А. Печень
 - Б. Левая почка
 - В. Селезенка
 - Г. **Желудок**

4. На серии снимков (Изображение №3) представлен режим сканирования (тип взвешенности изображения)
- А. T2FS
 - Б. DWI
 - В. T1FS
 - Г. T2**
5. На серии снимков (Изображение №4) представлен режим сканирования (тип взвешенности изображения)
- А. T2
 - Б. T1FS
 - В. DWI**
 - Г. T1 phase-opposite phase
6. На представленной серии снимков (Изображение №5) можно предположить
- А. кисту селезенки
 - Б. образование в желудке
 - В. гиперваскулярную опухоль правой почки
 - Г. образование в печени**
7. По МР-данным образование, указанное стрелками (Изображение №6), имеет структуру
- А. Хрящевую
 - Б. Солидную**
 - В. Кистозную
 - Г. Геморрагическую
8. На представленных сканах (Изображение №7) образования в печени при внутривенном контрастировании
- А. равномерно накапливает в артериальную фазу, с наличием рубца в отсроченную фазу**
 - Б. накапливает центрипетально в отсроченную фазу
 - В. накапливает кольцевидно в артериальную фазу
 - Г. не накапливает в артериальную фазу
9. На представленных сканах (Изображение № 8) стрелкой указан сегмент печени
- А. VI
 - Б. II
 - В. V
 - Г. VII**
10. На представленных сканах (Изображение №9) в печени можно предположить
- А. Кисту
 - Б. Метастаз
 - В. фокальную нодулярную гиперплазию**
 - Г. гемангиому
11. К гепатоспецифическому контрастному препарату относится
- А. Гадовист

- Б. Омнипак
- В. Омнискан
- Г. Примовист**

12. Проведение МР-холангиопанкреатографии в томографе мощностью 1.5T категорически запрещено при наличии у пациента

- А. шунтов в коронарных артериях
- Б. кардиостимулятора**
- В. брекеты системы
- Г. титанового импланта в диафизе большеберцовой кости

Ситуационная задача №33.

Ситуация. Пациент 52 лет.

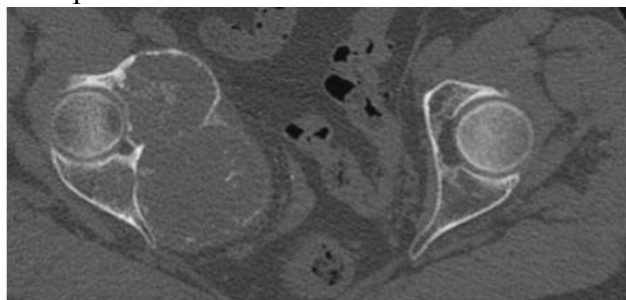
Жалобы. Жалобы на постоянную ноющую боль и ограничение движений в правом тазобедренном суставе.

Анамнез заболевания. 5 лет назад было падение с высоты 2 метров, ушиб мягких тканей бедра. В связи с чем проводилась рентгенография тазобедренных суставов. Со слов пациента, патологии не было выявлено. Рентгенограммы и описание не предоставлены. На сегодняшний момент травм не было.

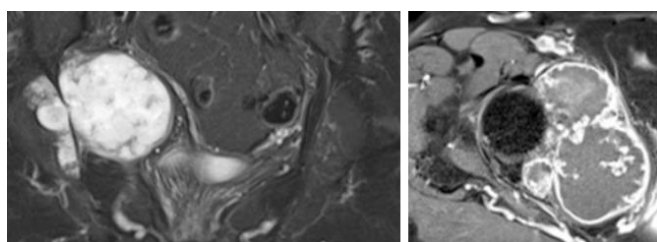
Анамнез жизни. Без особенностей

Объективный статус. Отмечается ограничение подвижности в правом тазобедренном суставе по сравнению с контралатеральной стороной.

Изображение 1



Изображение 2



1. Назовите метод лучевой диагностики, который был выполнен и представлен на изображении №1
 - А. Рентгенография
 - Б. радиоизотопное исследование
 - В. магнитно-резонансная томография
 - Г. компьютерная томография**
2. Зона патологических изменений на изображении №1 локализуется в
 - А. вертлужной впадине справа**
 - Б. головке правой бедренной кости

- В. вертлужной впадине слева
Г. шейке левой бедренной кости
3. С помощью данного исследования у пациента можно выявить
А. инфильтрацию мышц
Б. отдаленные метастазы
В. деструкцию кортикального слоя
Г. инфильтрацию костного мозга
4. При анализе изображения №1 выявляется
А. литическая перестройка с мелкими высокоплотными включениями, «вздутие» кортикального слоя правой вертлужной впадины
Б. литическая деструкция головки бедренной кости, с формированием внекостного компонента
В. «луковичный» периостоз в метадиафизе бедренной кости, отек костного мозга
Г. литическая перестройка, «вздутие» кортикального слоя левой вертлужной впадины
5. Назовите метод лучевой диагностики, который был выполнен и представлен на сканах (Изображение №2)
А. магнитно-резонансная томография
Б. позитронно-эмиссионная томография
В. компьютерная томография
Г. ультразвуковое исследование
6. Цель применения магнитно-резонансной томографии у данного пациента
А. выявление и оценка структуры мягкотканного компонента
Б. измерение плотности опухоли
В. уточнения степени деструкции кортикального слоя
Г. диагностика отдаленных метастазов
7. При магнитно-резонансной томографии выявлены
А. солидная опухоль головки бедренной кости, выраженное истончение ее кортикального слоя
Б. внекостный компонент жидкостного МР-сигнала, неравномерное накопление контрастного препарата по периферии
В. инфильтрация шейки бедренной кости, деструкция кортикального слоя с наличием «козырька Кодмена»
Г. мягкотканый компонент солидной структуры, линейный гиперостоз
8. Патологическая зона костной перестройки в данном наблюдении (Изображения №1 и 2) относится к
А. метаболической остеопатии
Б. дегенеративному заболеванию
В. опухоли
Г. инфекционному воспалительному заболеванию
9. После анализа снимков (Изображения №1 и 2) предполагаемое заключение
А. оссифицирующий миозит
Б. остеид-остеома
В. хондросаркома
Г. инфаркт костного мозга
10. Наиболее частой злокачественной костной опухолью у взрослых в возрасте 20-30 лет является

- А. Хондросаркома
- Б. Адамантинома
- В. остеогенная саркома**
- Г. злокачественная фиброзная гистиоцитома кости

11. Дополнительным методом лучевой диагностики, который показан пациентам с новообразованиями костей для оценки распространенности опухолевого процесса (определение М стадии), является

- А. магнитно-резонансная томография малого таза
- Б. ультразвуковое исследование брюшной полости

В. позитронно-эмиссионная томография

- Г. рентгенография пораженной области и близлежащего сустава в двух проекциях с линейкой

12. Абсолютным противопоказанием для МРТ тазобедренных суставов является

- А. аорто-коронарное шунтирование
- Б. 3 триместр беременности

В. Нейростимулятор

- Г. титановый имплант в тазобедренном суставе

Ситуационная задача №34.

Ситуация. Мать пациента 8 лет обратилась за медицинской помощью в частное медицинское учреждение по месту жительства.

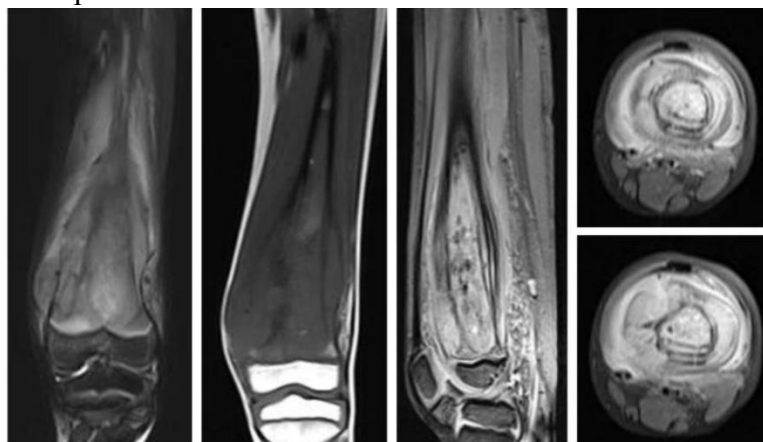
Жалобы. У ребенка жалобы на боль в левом бедре, ограничение движений в тазобедренном суставе.

Анамнез заболевания. Мать отметила увеличение окружности левого бедра ребенка на протяжении 3 месяцев. Применяли противовоспалительные препараты, антибиотикотерапию с периодическим кратковременным эффектом.

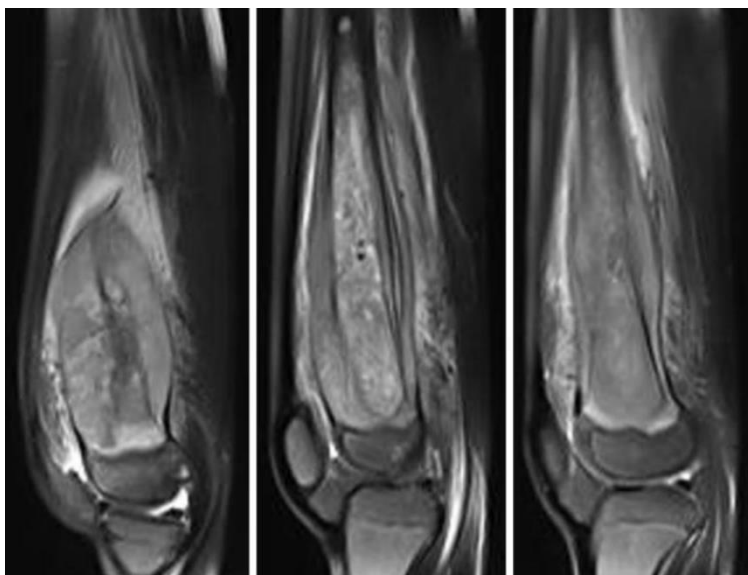
Анамнез жизни. Ребенок от первой беременности, рост и развивался соответственно возрасту. Хронических заболеваний нет. Занимался футболом и восточными единоборствами 3 года.

Объективный статус. Кожа левого бедра гиперемирована, выраженный отек мягких тканей и ограничение движения в тазобедренном и коленном суставе. Асимметрия костей таза.

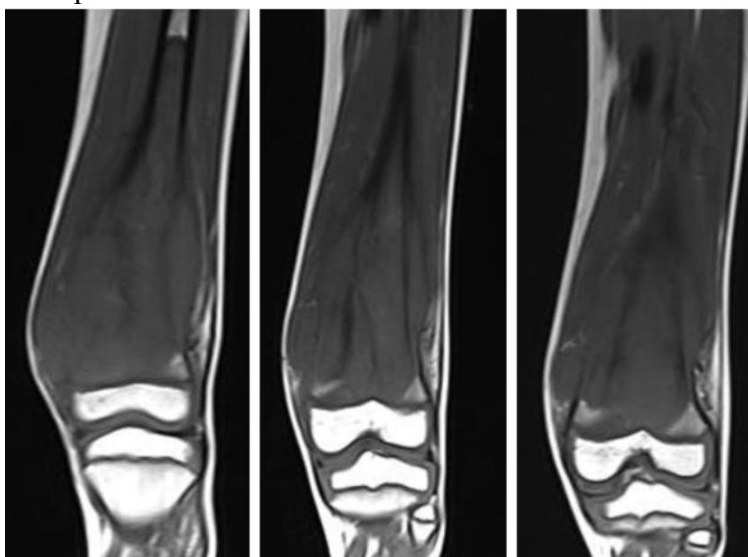
Изображение 1



Изображение 2



Изображение 3



1. Назовите метод лучевой диагностики, который был выполнен и представлен на изображении №1
 - А. магнитно-резонансная томография**
 - Б. радиоизотопное исследование
 - В. рентгенография
 - Г. компьютерная томография
2. На серии снимков (Изображение №2) представлен режим сканирования (тип взвешенности изображения)
 - А. T2
 - Б. T1 FS
 - В. DWI (ДВИ)
 - Г. T2 FS**
3. На изображении №3 сканы представлены в _____ проекции
 - А. Сагиттальной
 - Б. Коронарной**
 - В. Трансверзальной

- Г. Аксиальной
4. При исследовании (Изображения №1,2,3) выявлены
- А. деструкция диафиза бедренной кости, с периостальной реакцией и внекостным компонентом**
 - Б. инфильтрация диафиза бедренной кости, перистальная реакция по типу «луковичного периостоза»
 - В. ячеисто-трабекулярное образование, уровни жидкости в большеберцовой кости, вздутие кортикального слоя
 - Г. очаг просветление в центральных отделах диафиза, выраженный остеосклероз, без его деструкции
5. Выявленные при исследовании (Изображения №1,2,3) изменения у пациента относятся к
- А. нейрогенной остеоартропатии
 - Б. опухоли**
 - В. дегенеративному заболеванию
 - Г. метаболической остеопатии
6. С учетом возраста пациента после анализа данных (Изображения №1,2,3) можно предположить
- А. синовиальный хондроматоз
 - Б. остеоид-остеому
 - В. саркому Юинга**
 - Г. миелому
7. С помощью магнитно-резонансной томографии в данном случае можно
- А. выявить отдаленные метастазы
 - Б. оценить инфильтрацию костного мозга**
 - В. уточнить степень деструкции кортикального слоя
 - Г. измерить плотности опухоли
8. С учетом возраста пациента, клинических данных и проведенного исследования (Изображения №1,2,3) в первую очередь изменения в бедренной кости следует дифференцировать с
- А. остеогенной саркомой**
 - Б. злокачественной фиброзной гистиоцитомой кости
 - В. липомой
 - Г. артрозом
9. Показанием для рентгенографии у данного пациента является
- А. оценка инфильтрации костного мозга
 - Б. уточнение степени деструкции кортикального слоя**
 - В. определение распространенности мягкотканного компонента
 - Г. выявление отдаленных метастазов
10. Дополнительным методом лучевой диагностики, который показан пациентам с хондросаркомой плечевой кости для оценки распространенности опухолевого процесса (определение М стадии), является
- А. Рентгенография

Б. ультразвуковое исследование мягких тканей

В. компьютерная томография конечности

Г. позитронно-эмиссионная томография

11. Лучевым методом, который позволяет провести первичную диагностику костной опухоли и спрогнозировать хирургу при необходимости органосохраняющий вид реконструкции, является

А. магнитно-резонансная томография коленного сустава

Б. рентгенография пораженной области и близлежащего сустава в двух проекциях с линейкой

В. ультразвуковое исследование мягких тканей голени

Г. позитронно-эмиссионная томография

12. Абсолютным противопоказанием для МРТ коленного сустава является

А. Нейростимулятор

Б. вес пациента менее 40 кг

В. возраст до 18 лет

Г. наличие металлоконструкции в полости рта (брекет-система)

Ситуационная задача №35.

Ситуация. Женщина 38 лет обратилась в медицинский центр к гинекологу

Жалобы. На момент обращения предъявляет жалобы на обильные длительные менструации и межменструальные кровянистые выделения из половых путей.

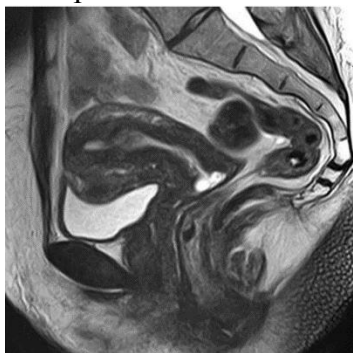
Анамнез заболевания. Впервые отметила межменструальные кровянистые выделения 4 месяца назад.

Анамнез жизни. Без особенностей

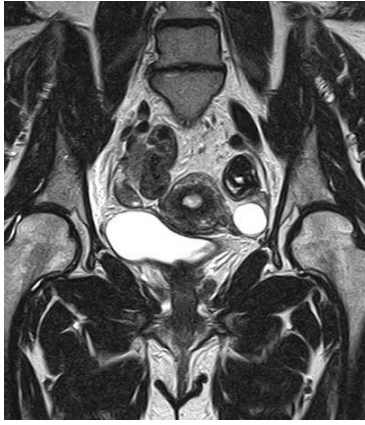Объективный статус. Общее состояние удовлетворительное. Температура тела 36.7°C. Живот при пальпации мягкий, безболезненный. Мочеиспускание не нарушено.

Гинекологический статус: При пальпации тело матки плотное, подвижное, безболезненное. Придатки определяются, область их безболезненна.

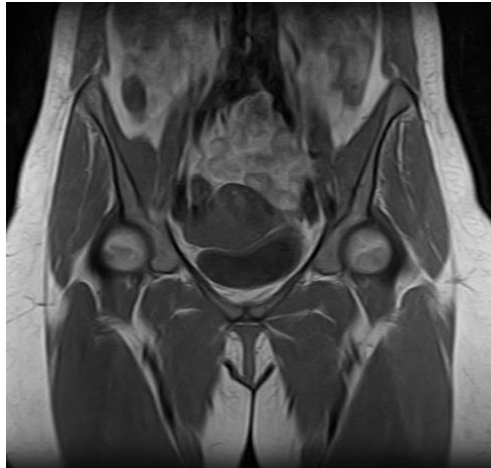
Изображение 1



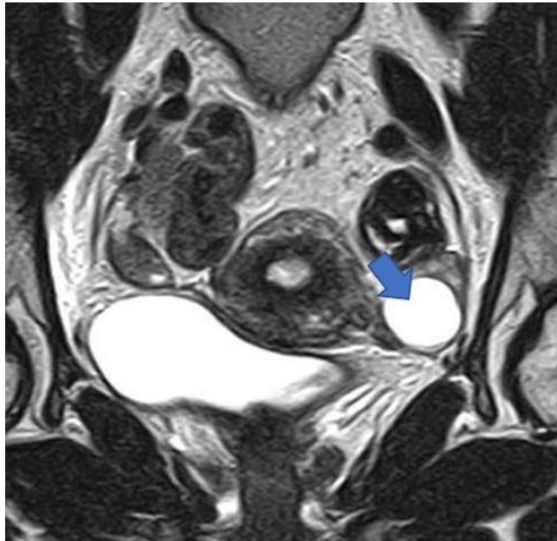
Изображение 2



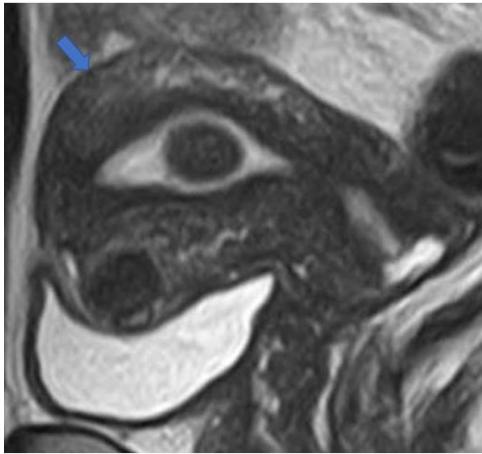
Изображение 3



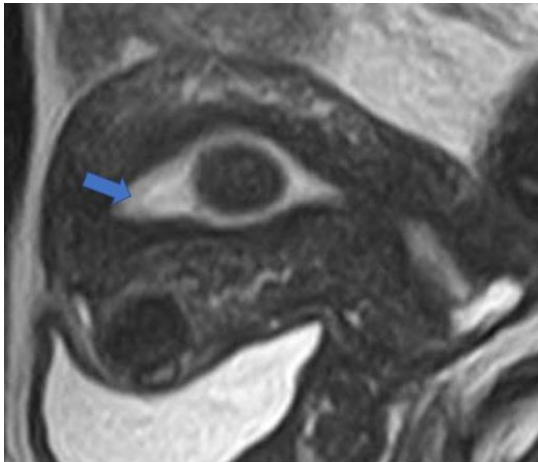
Изображение 4



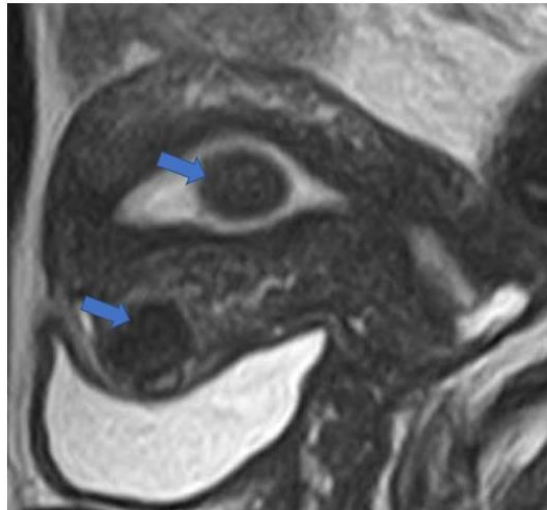
Изображение 5



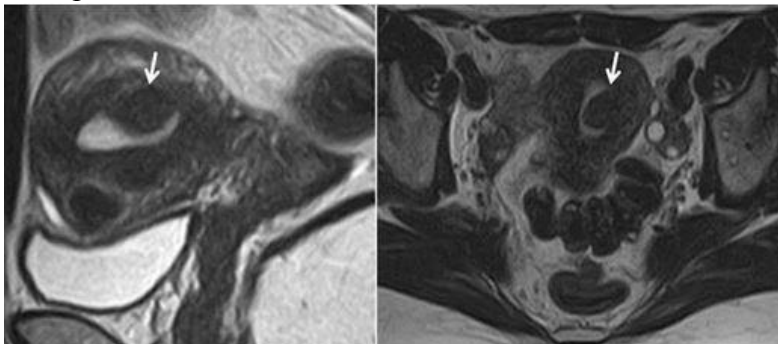
Изображение 6



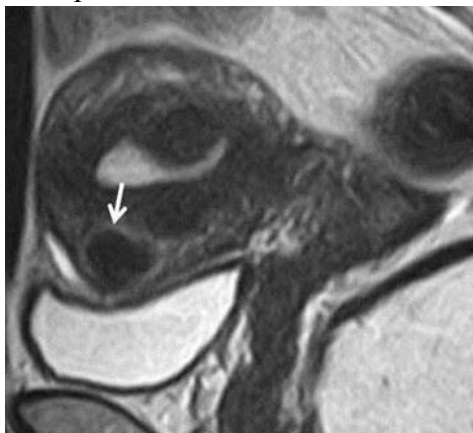Изображение 7



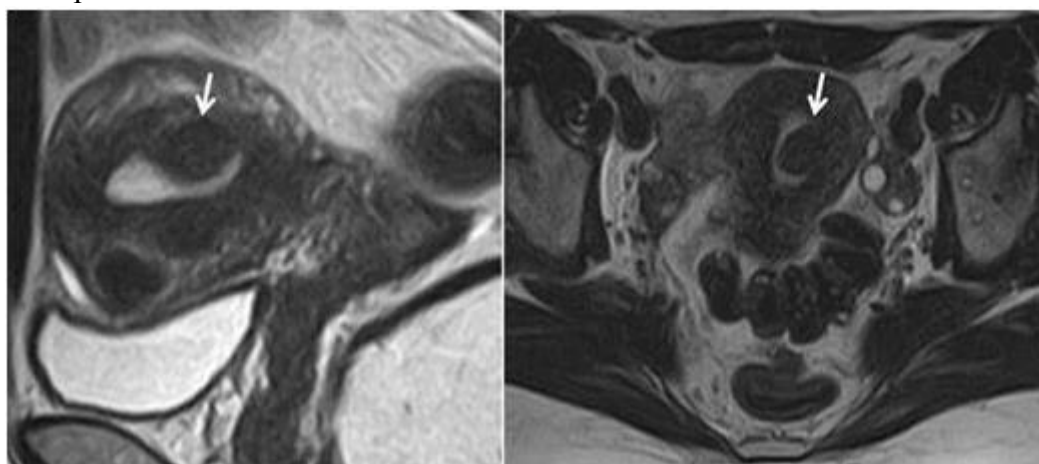
Изображение 8



Изображение 9



Изображение 10



1. Методом лучевой диагностики, который был использован у данной пациентки в рамках дообследования (Изображение №1), является
 - А. **магнитно-резонансная томография**
 - Б. компьютерная томография
 - В. ультразвуковая диагностика
 - Г. позитронно-эмиссионная томография
2. На изображении №2 представлена _____ проекция
 - А. Аксиальная
 - Б. Трансверзальная
 - В. **Коронарная**
 - Г. Сагиттальная
3. На изображении №3 представлен режим сканирования (тип взвешенности изображения)
 - А. T2 взвешенное
 - Б. T1 взвешенное, с подавлением сигнала от жировой ткани
 - В. диффузионно-взвешенное
 - Г. **T1 взвешенное**
4. На изображении №4 стрелка указывает на
 - А. правый яичник
 - Б. **левый яичник**
 - В. преддверие влагалища
 - Г. сигмовидную кишку
5. На изображении №5 стрелка указывает на
 - А. прямую кишку

- Б. матку
 - В. яичник
 - Г. мочевого пузыря
6. На изображении №6 стрелка указывает на
- А. Миометрий
 - Б. Эндометрий**
 - В. Параметрий
 - Г. цервикальный канал
7. Образования, указанные стрелками на изображении №7, имеют _____ структуру
- А. Кистозную
 - Б. Фиброзную**
 - В. Жировую
 - Г. Геморрагическую
8. Образование, указанное стрелками на серии снимков (Изображение №8), расположено
- А. Интрамурально
 - Б. Субмукозно**
 - В. Субсерозно
 - Г. Межсвязочно
9. Образование, указанное стрелками на изображении №9, расположено
- А. Субсерозно**
 - Б. Пршеечно
 - В. Межсвязочно
 - Г. Субмукозно
10. Патология, указанная стрелками на серии снимков (Изображение №10), является
- А. узел эндометриоидной эктопии
 - Б. фиброзный полип эндометрия
 - В. рак эндометрия
 - Г. миоматозным узлом**
11. На первичном этапе диагностики с целью выявления патологии матки проводится
- А. Гистеросальпингография
 - Б. компьютерная томография
 - В. магнитно-резонансная томография
 - Г. ультразвуковое исследование**
12. Последовательностями, которые обязательно включить в протокол МР-исследования при дифференциальной диагностике гиперпластических процессов эндометрия, являются
- А. диффузионно-взвешенные изображения с оценкой параметрических карт, T1 с жироподавлением
 - Б. динамическое контрастное усиление
 - В. T2 ВИ высокого разрешения + диффузионно-взвешенные + динамическое контрастное усиление**
 - Г. T1 + T2 взвешенные изображения

Ситуационная задача №36.

Ситуация. Женщина 34 лет обратилась в медицинский центр к гинекологу

Жалобы. На момент обращения жалоб не предъявляет

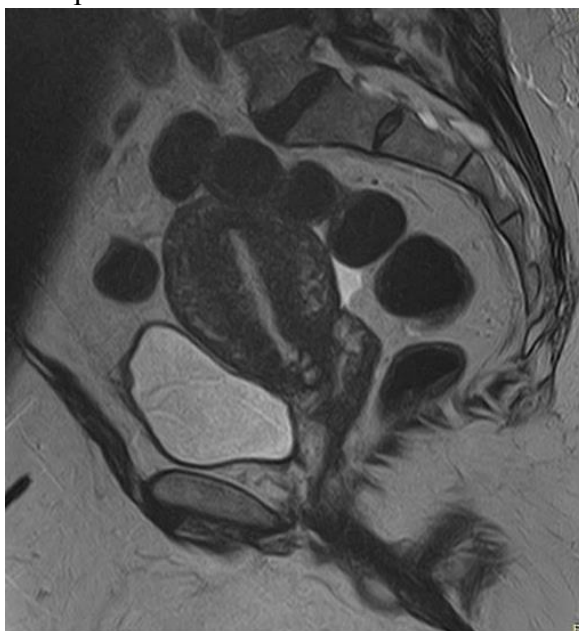
Анамнез заболевания. Обратилась к гинекологу в рамках профилактического осмотра

Анамнез жизни. Без особенностей

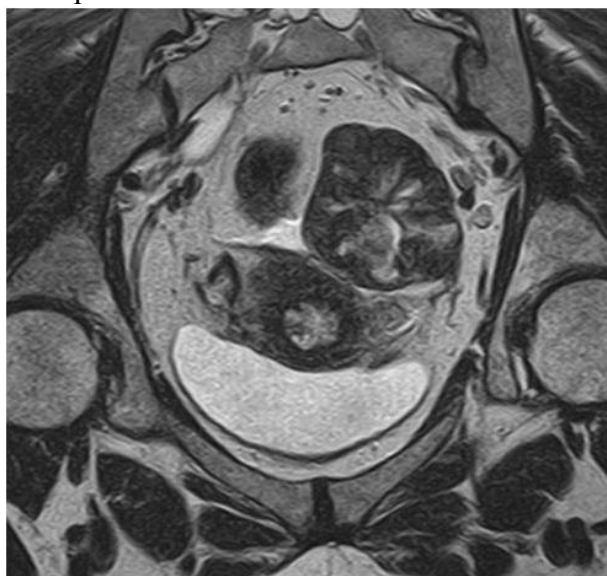Объективный статус. Общее состояние удовлетворительное. Температура тела 36.7°C. Живот при пальпации мягкий, безболезненный. Мочеиспускание не нарушено.

Гинекологический статус: При пальпации тело матки не увеличено, плотное, подвижное, безболезненное. В левой подвздошной области определяется образование туго-эластичной консистенции, размером до 6 см. Справа придатки не определяются, область их пальпации безболезненна.

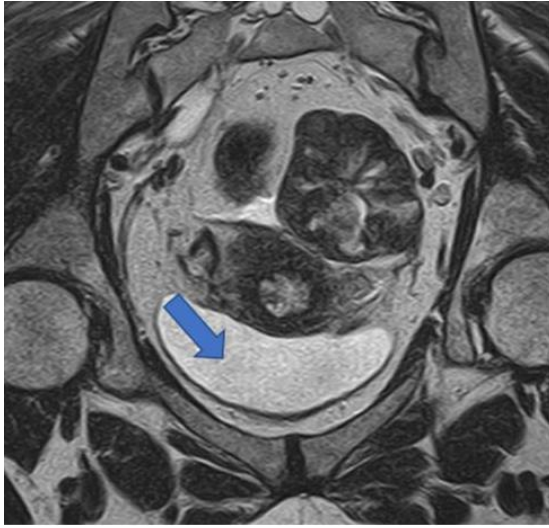
Изображение 1



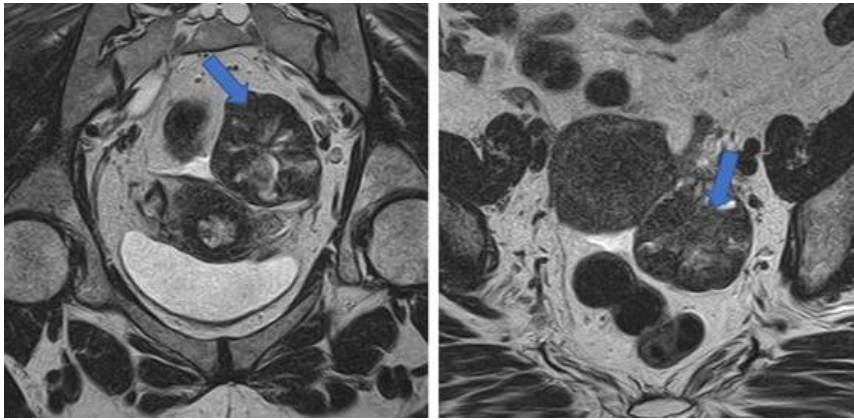
Изображение 2



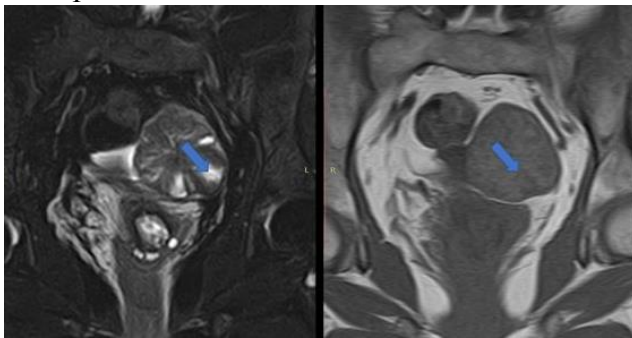
Изображение 3



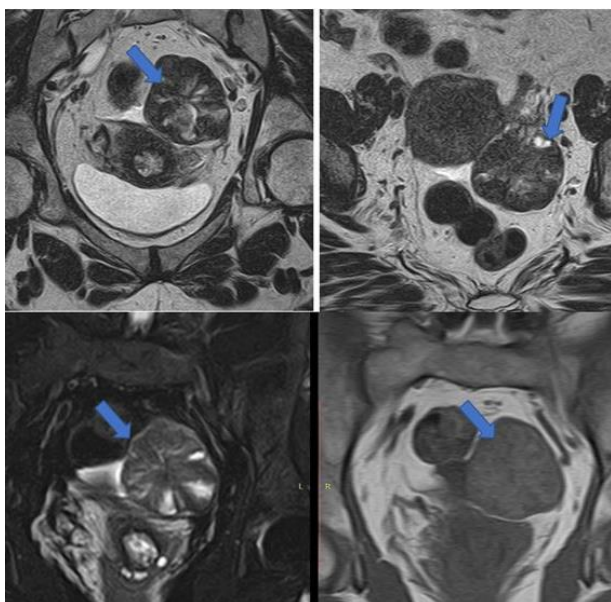
Изображение 4



Изображение 5



Изображение 6



1. Методом лучевой диагностики, который был использован у данной пациентки в рамках дообследования (Изображение №1), является
 - А. магнитно-резонансная томография**
 - Б. компьютерная томография
 - В. позитронно-эмиссионная томография
 - Г. ультразвуковая диагностика
2. На изображении №1 представлена _____ проекция
 - А. Аксиальная
 - Б. Трансверзальная
 - В. Коронарная
 - Г. Сагиттальная**
3. На изображении №1 представлен режим сканирования (тип взвешенности изображения)
 - А. T1 взвешенное с подавлением сигнала от жировой ткани
 - Б. T1 взвешенное
 - В. T2 взвешенное**
 - Г. диффузионно-взвешенное
4. На изображении №2 представлен режим сканирования (тип взвешенности изображения)
 - А. T1 взвешенное с подавлением сигнала от жировой ткани
 - Б. T1 взвешенное
 - В. T2 взвешенное**
 - Г. диффузионно-взвешенное
5. На изображении №3 стрелка указывает на
 - А. кистозное образование яичника
 - Б. тонкую кишку
 - В. цистоцеле
 - Г. мочевого пузыря**
6. Указанное стрелкой на изображении №4 образование локализуется
 - А. в правой подвздошной области
 - Б. в левой obturatorной области
 - В. кпереди и слева от уретры
 - Г. кзади и слева от матки**

7. В образовании, указанном стрелкой на изображении №4, преобладает _____ компонент
- А. Миксоидный
 - Б. Хрящевой
 - В. Фиброзный**
 - Г. Кистозный
8. На изображении №5 стрелка указывает на _____ компонент
- А. Жировой
 - Б. Фиброзный
 - В. Жидкостной**
 - Г. Геморрагический
9. Образование, указанное стрелками на изображении №6, вероятно, соответствует
- А. стромальной опухоли левого яичника**
 - Б. дермоидной кисте левого яичника
 - В. аденокарциноме прямой кишки
 - Г. папиллярной опухоли мочевого пузыря
10. При МР-исследовании наиболее характерным признаком тератомы яичника является наличие _____ компонента
- А. Кистозного
 - Б. Солидного
 - В. Жирового**
 - Г. Миксоидного
11. Фиброма яичника больших размеров часто может сопровождаться
- А. маточными кровотечениями
 - Б. толстокишечной непроходимостью
 - В. асцитом**
 - Г. карциноматозом брюшины
12. При оценке шейки матки необходимо планировать Т2 взвешенные изображения высокого разрешения
- А. параллельно и перпендикулярно к плоскости полости матки
 - Б. строго сагиттально к плоскости таза
 - В. параллельно и перпендикулярно к плоскости цервикального канала**
 - Г. строго аксиально к плоскости таза

Ситуационная задача №37.

Ситуация. Женщина 38 лет обратилась в медицинский центр к гинекологу

Жалобы. На момент обращения жалоб не предъявляет

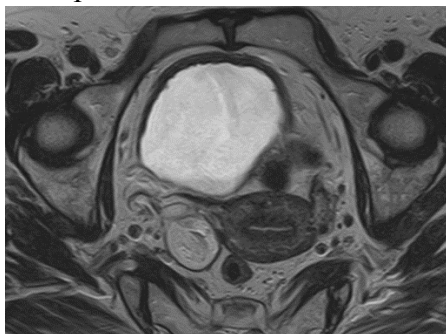
Анамнез заболевания. Обратилась к гинекологу в рамках профилактического осмотра

Анамнез жизни. Без особенностей

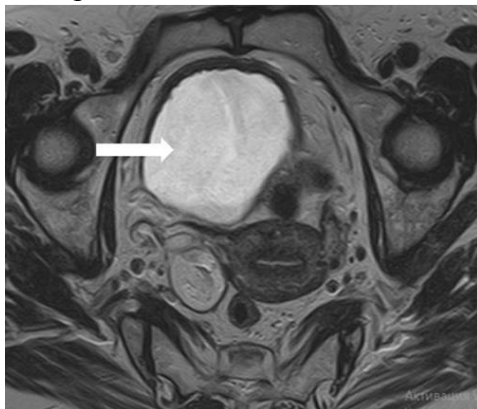
Объективный статус. Общее состояние удовлетворительное. Температура тела 36.7°C. Живот при пальпации мягкий, безболезненный. Мочеиспускание не нарушено.

Гинекологический статус: При пальпации тело матки не увеличено, плотное, подвижное, безболезненное. В проекции правых придатков определяется образование эластичной консистенции, размером около 3 см.

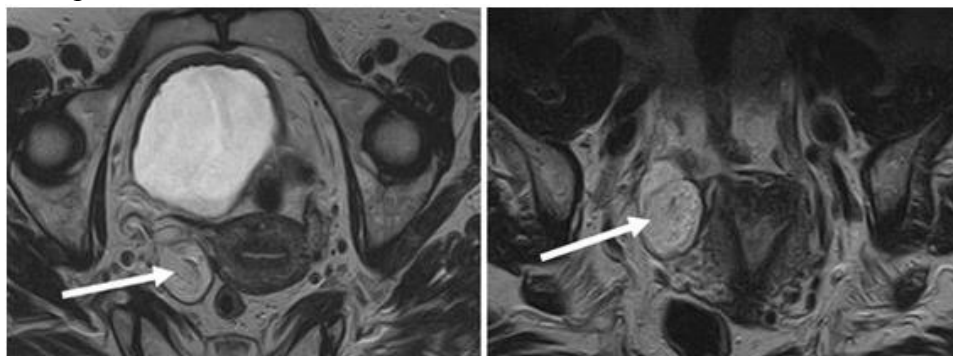
Изображение 1



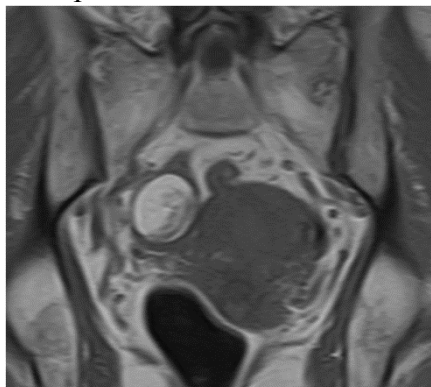
Изображение 2



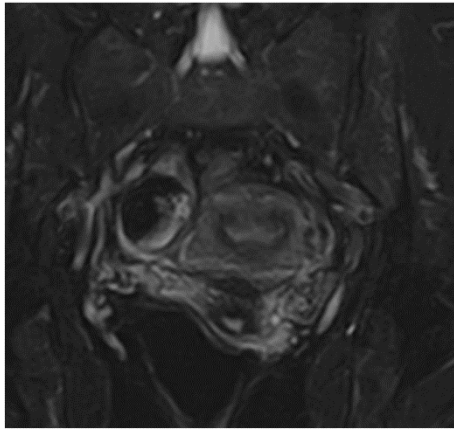
Изображение 3



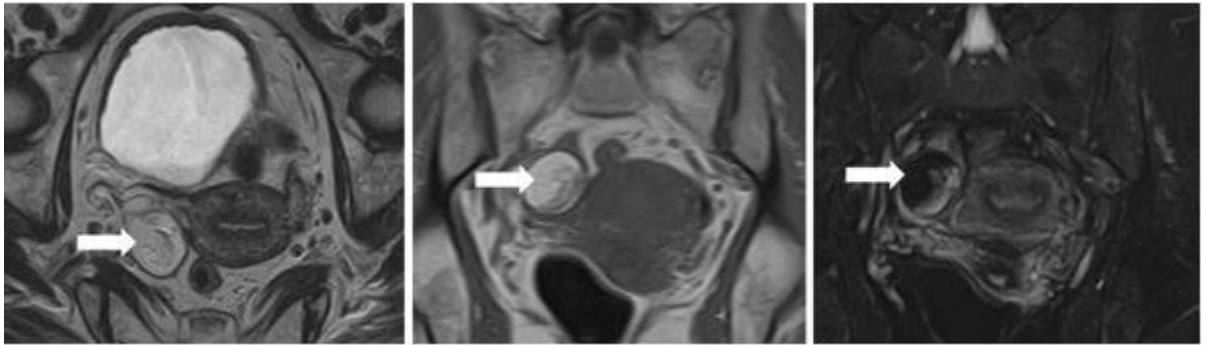
Изображение 4



Изображение 5



Изображение 6



1. Методом лучевой диагностики (Изображение №1), который был использован у данной пациентки в рамках дообследования, является
 - А. позитронно-эмиссионная томография
 - Б. компьютерная томография
 - В. магнитно-резонансная томография**
 - Г. ультразвуковая диагностика
2. На изображении №2 стрелка указывает на
 - А. Матку
 - Б. мочевого пузыря**
 - В. правый яичник
 - Г. левый яичник
3. На изображении №1 представлен режим сканирования (тип взвешенности изображения)
 - А. T1 FatSat
 - Б. T2**
 - В. ДВИ
 - Г. T1
4. На _____ изображении _____ №1 _____ представлена _____ проекция

 - А. строго аксиальная
 - Б. косая коронарная (с наклоном вдоль полости матки)
 - В. косая аксиальная (с наклоном перпендикулярно полости матки)**
 - Г. сагиттальная
5. На серии сканов (Изображение №3) стрелки указывают на
 - А. лимфатический узел
 - Б. правый яичник**
 - В. левый яичник

- Г. правую маточную трубу
6. На изображении №4 представлена импульсная последовательность
- А. T1
 - Б. T2
 - В. ДВИ
 - Г. T2 FatSat
7. На изображении №5 представлена импульсная последовательность
- А. T2 FatSat
 - Б. T1
 - В. T2
 - Г. T1 FatSat
8. Указанный стрелками на серии снимков (Изображение №6) компонент в образовании имеет структуру
- А. Кистозную
 - Б. **Жировую**
 - В. Геморрагическую
 - Г. Солидную
9. Учитывая локализацию и структуру, образование, указанное стрелками на серии снимков (Изображение №6), соответствует
- А. миоматозному узлу на ножке
 - Б. забрюшинной неорганный опухоли
 - В. конгломерату измененных лимфатических узлов
 - Г. **опухоли правого яичника**
10. С учетом выявленных изменений (Изображение №6) можно предположить
- А. **Тератому**
 - Б. Фиброму
 - В. эндометриоидную кисту
 - Г. цистаденому
11. На первичном этапе диагностике с целью выявления патологии яичников проводится
- А. магнитно-резонансная томография
 - Б. гистеросальпингография
 - В. компьютерная томография
 - Г. **ультразвуковое исследование**
12. Наиболее оптимальным методом выявления солидного компонента в образовании яичника является
- А. компьютерная томография с внутривенным контрастированием
 - Б. ультразвуковое исследование
 - В. компьютерная томография без внутривенного контрастирования
 - Г. **магнитно-резонансная томография с внутривенным контрастированием**

Ситуационная задача №38.

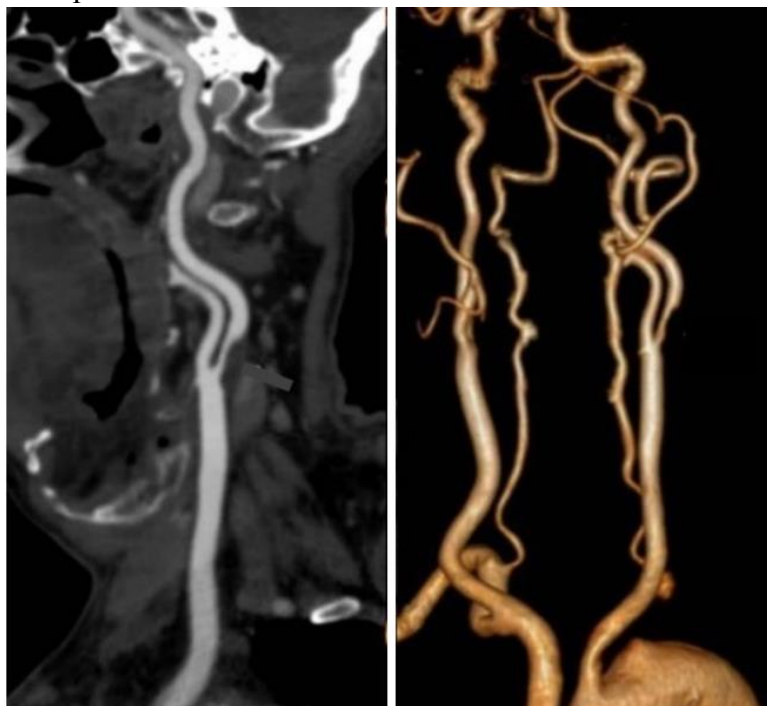
Ситуация. Мужчина 48 лет обратился в медицинский центр на обследование.
Жалобы На момент обращения не предъявляет.

Анамнез заболевания. Три дня назад отмечал головную боль. Артериальное давление составляло 200/110 мм рт.ст. На этом фоне внезапно появилась слабость в правой руке и правой ноге, сохраняющиеся 20 минут. После приема капотена в дозе 25 мг слабость регрессировала.

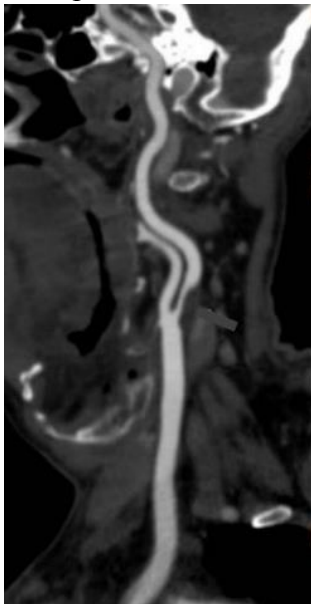Анамнез жизни. Без особенностей

Объективный статус. АД – 180/100 мм рт.ст. ЧСС – 84 уд/мин. В остальном без особенностей.

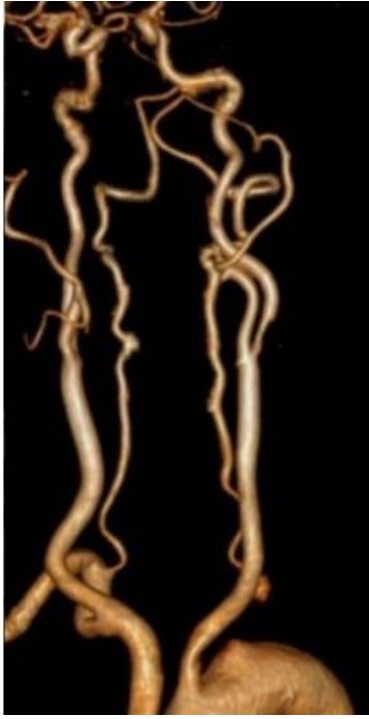Изображение 1



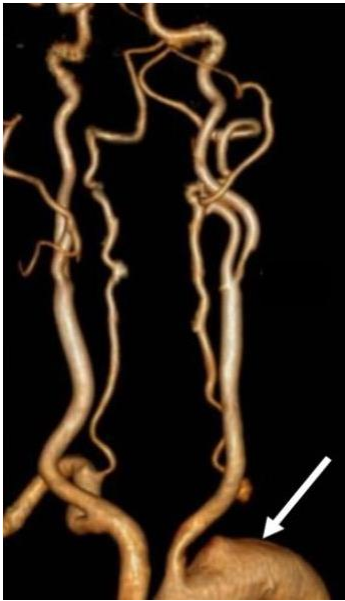
Изображение 2



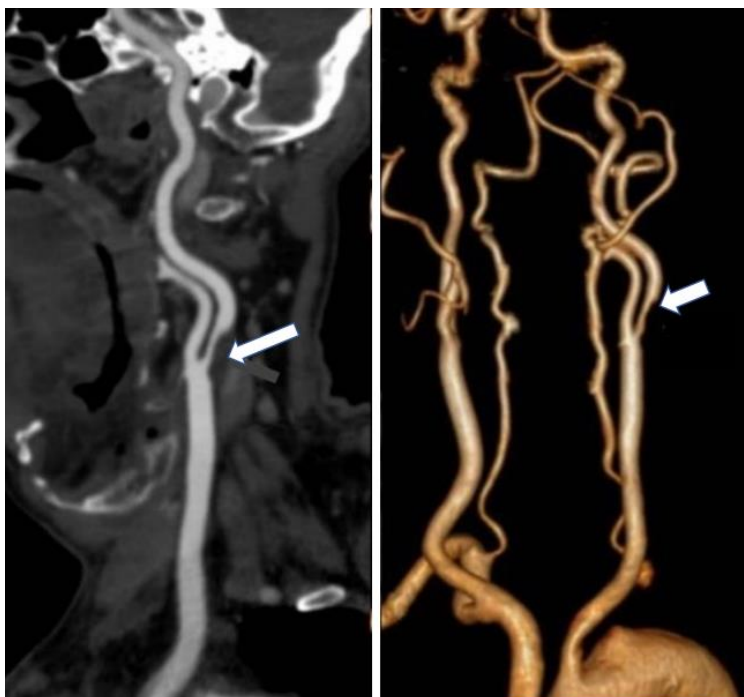
Изображение 3



Изображение 4



Изображение 5



1. Методом лучевой диагностики, который был использован у данного пациента в рамках дообследования (Изображение №1), является
 - А. магнитно-резонансная томография без внутривенного контрастирования
 - Б. магнитно-резонансная томография с внутривенным контрастированием
 - В. компьютерная томография без внутривенного контрастирования
 - Г. компьютерная томография с внутривенным контрастированием**
2. На изображении №2 представлена _____ проекция
 - А. Фронтальная
 - Б. Коронарная
 - В. Криволинейная**
 - Г. Аксиальная
3. Типом реконструкции, который выполнен для получения изображения №3, является
 - А. техника объемного представления (VRT)**
 - Б. отображение затененных поверхностей (SSD)
 - В. проекция максимальной интенсивности (MIP)
 - Г. проекция минимальной интенсивности (MinIP)
4. Методикой, представленной на томограммах (Изображение №1), является
 - А. КТ-ангиография**
 - Б. дигитальная субтракционная ангиография
 - В. МР-ангиография
 - Г. Допплерография
5. На представленных томограммах (Изображение №1) зоной сканирования являются
 - А. шейный отдел позвоночника
 - Б. лимфатические узлы заглоточного пространства
 - В. брахицефальные артерии**
 - Г. мягкие ткани шеи
6. Структура, указанная стрелкой на изображении №4, является
 - А. дугой аорты**
 - Б. восходящим отделом аорты

- В. плечеголовным стволом
Г. левой подключичной артерией
7. На томограммах (Изображение №5) стрелка указывает на изменения в _____ сосуде
- А. левой общей сонной артерии
Б. левой внутренней сонной артерии
В. правой общей сонной артерии
Г. правой наружной сонной артерии
8. Наиболее верным описанием выявленных изменений на томограммах (Изображение №5) является
- А. локальный стеноз в луковице левой внутренней сонной артерии с кальцинозом стенок
Б. протяженный стеноз в правой внутренней сонной артерии без кальциноза стенок
В. стеноз в луковице левой внутренней сонной артерии без кальциноза стенок
Г. гематома в стенке правой внутренней сонной артерии
9. Патологическим процессом, которым характеризуется картина, представленная на томограммах (Изображение №5), является
- А. атеросклероз брахиоцефальных артерий**
Б. диссекция левой внутренней сонной артерии
В. послеоперационные изменения левой внутренней сонной артерии
Г. васкулит
10. Стеноз внутренней сонной артерии, который считается гемодинамически значимым, составляет ___ %
- А. 35
Б. 75
В. 55
Г. 45
11. Наиболее частым патогенетическим подтипом ишемического инсульта, является
- А. Атеросклеротический**
Б. Гемодинамический
В. Лакунарный
Г. Кардиоэмболический
12. Метод лучевой диагностики, являющийся методом скрининга состояний сонных артерий у пациентов, имеющих факторы риска развития сердечно-сосудистых заболеваний, представлен
- А. ультразвуковым дуплексным сканированием**
Б. КТ-ангиографией
В. МР-ангиографией
Г. дигитальной субтракционной ангиографией

Ситуационная задача №39.

Ситуация. Женщина 62 лет с диагнозом рак левой молочной железы обратилась в медицинский центр для дообследования.

Жалобы Боли в правом подреберье, отек левой верхней конечности, наличие венозного порта в правой подключичной области.

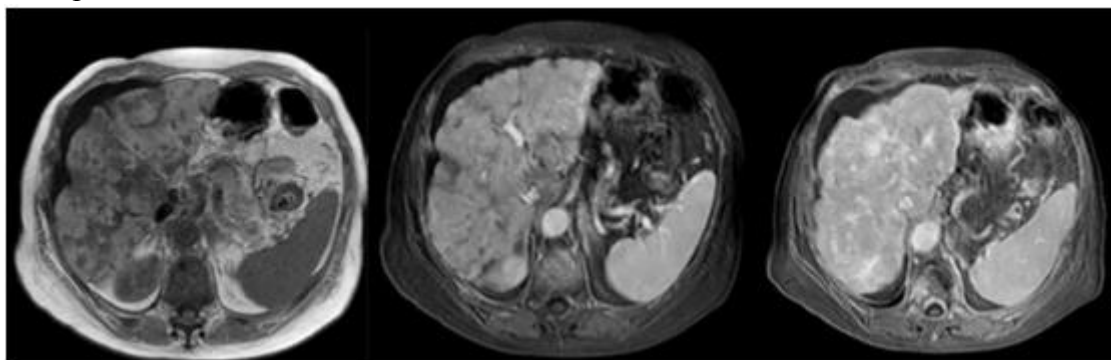
Анамнез заболевания. Диагноз был установлен 1,5 года назад, когда обнаружила уплотнение в левой молочной железе. Обратилась к маммологу, по результатам биопсии - рак левой молочной железы с метастатическим поражением единичного левого аксиллярного лимфатического узла; иной опухолевой патологии не выявлено. Проведена левосторонняя радикальная мастэктомия, в процессе ПХТ. В последние 3 месяца отмечает появление периодических тянущих болей в правом подреберье.

По данным УЗИ – в зоне резекции левой молочной железы без особенностей, печень умеренно увеличена, контур крупнобугристый, структура неоднородная, со снижением кровотока по данным УЗДГ (признаки цирроза). Направлена на дообследование.

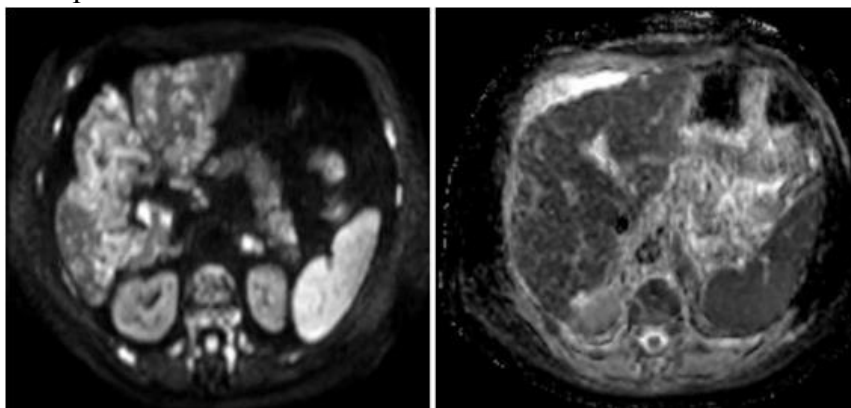
Анамнез жизни Без особенностей.

Объективный статус. Температура тела 36.6°C. Периферические лимфатические узлы не увеличены, подвижные, безболезненные при пальпации. Послеоперационные рубцовые изменения в области передней грудной стенки и аксиллярной области слева, без признаков опухолевой патологии на этом фоне.

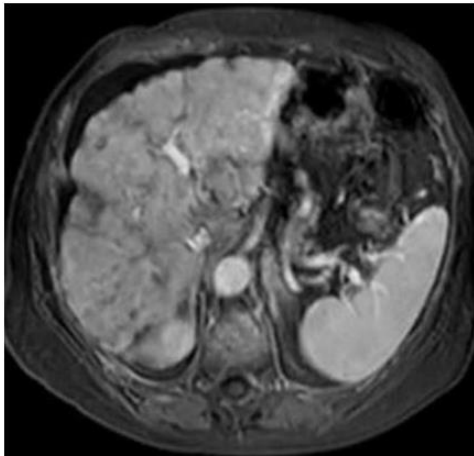
Изображение 1



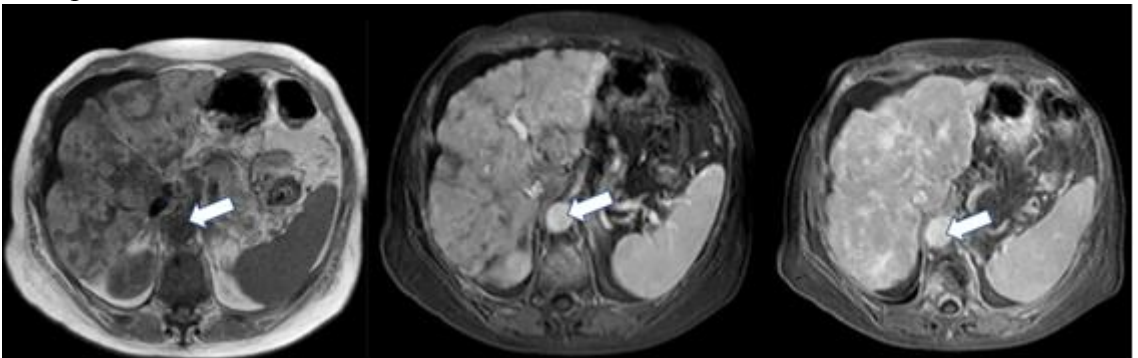
Изображение 2



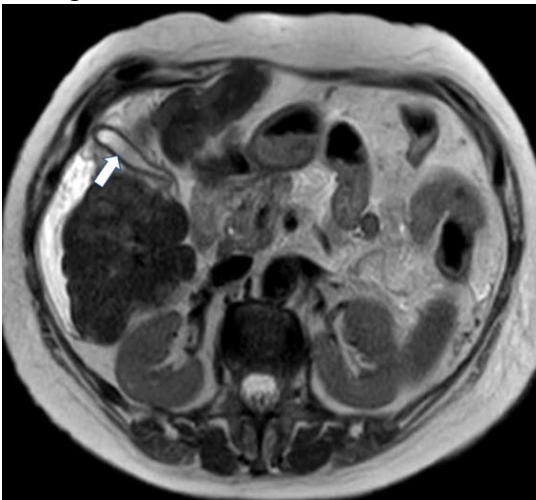
Изображение 3



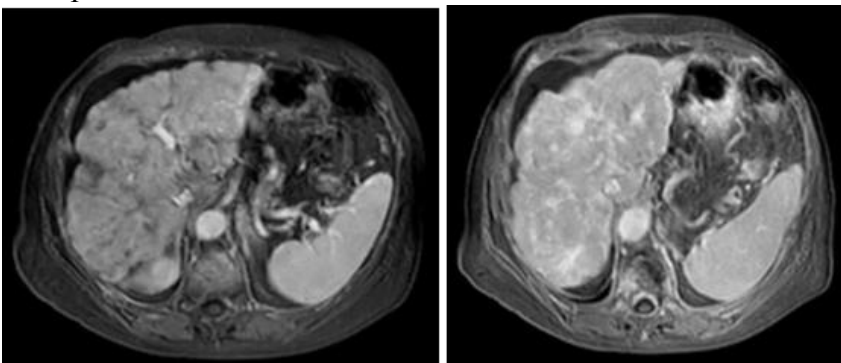
Изображение 4



Изображение 5



Изображение 6



1. Методом лучевой диагностики, который был выбран для дообследования пациентки (Изображение №1), является

А. магнитно-резонансная томография без внутривенного контрастирования

- Б. рентгеновская компьютерная томография с внутривенным контрастированием
 - В. рентгеновская компьютерная томография без внутривенного контрастирования
 - Г. магнитно-резонансная томография с внутривенным контрастированием**
2. На изображении 2 представлены МР-последовательности
 - А. T1 с подавлением жира и T2 градиентное эхо
 - Б. T2FS до и после внутривенного контрастирования
 - В. диффузионно-взвешенное изображение и ИКД (ADC)**
 - Г. T1 в фазу и противофазу
 3. На изображении №3 представлена _____ проекция
 - А. Корональная
 - Б. Сагиттальная
 - В. Аксиальная**
 - Г. Фронтальная
 4. На серии томограмм (Изображение №4) стрелка указывает на
 - А. нижнюю полую вену
 - Б. чревный ствол
 - В. брюшной отдел аорты**
 - Г. портальную вену
 5. Структура, отмеченная стрелкой на изображении №5, является
 - А. желчным пузырем**
 - Б. серповидной связкой
 - В. печеночной артерией
 - Г. портальной веной
 6. Патологические изменения на представленных томограммах (Изображение №1, 2) определяются в
 - А. панкреатодуоденальной зоне
 - Б. желудке
 - В. селезенке
 - Г. обеих долях печени**
 7. Наиболее достоверным описанием патологических изменений на представленных томограммах (Изображения №1, 2) является
 - А. картина «мускатной печени» за счет множественных сосудистых шунтов в паренхиме и расширенных желчных протоков
 - Б. обширные участки фиброза в паренхиме печени с узловой регенераторной гиперплазией и ретракция печеночной капсулы**
 - В. выраженная гепатомегалия, ишемические изменения в селезенке, лимфаденопатия
 - Г. опухоль правого надпочечника, с инвазией капсулы печени и метастазами в правой доле печени
 8. Разница в контрастировании печени в портальную и отсроченную фазы на изображениях, представленных на рисунке (Изображение №6), обусловлена
 - А. ранним вымыванием контраста из неизменной паренхимы за счет множественных сосудистых шунтов
 - Б. задержкой контрастирования не измененной паренхимы печени с пиком к отсроченной фазе

- В. нарушением соотношения артериального и портального кровоснабжения печени
 - Г. **более интенсивным контрастированием фиброзной ткани в отсроченную фазу в сравнении с портальной**
9. МР-картина псевдоцирроза печени при раке молочной железы может быть обусловлена
- А. посттравматическим фиброзом
 - Б. вариантом развития конфигурации паренхимы
 - В. **фиброзными метастазами**
 - Г. паразитарным и грибковым поражением паренхимы
10. Картина псевдоцирроза печени при метастатическом поражении рака молочной железы может быть обусловлена
- А. перидуктальным фиброзом паренхимы печени на фоне воспалительных изменений желчных протоков
 - Б. **выраженной десмопластической реакцией инфильтративных метастазов в ответ на воздействие химиотерапевтических агентов**
 - В. формированием участков ишемии в паренхиме печени в следствии вовлечения печеночных артерий метастатическими очагами
 - Г. поражением исключительно печеночной капсулы с ее тракцией и формированием крупнобугристого контура
11. МР-последовательностью, которая позволяет визуализировать желчные протоки, является
- А. постконтрастные субтракционные последовательности T1
 - Б. T2-последовательность
 - В. **МР-холангиопанкреатография**
 - Г. исследование с гепатоспецифичным контрастом
12. Обязательным условием для получения МР-изображений брюшной полости удовлетворительного качества, в первую очередь является
- А. предварительная очистка толстой кишки
 - Б. исследование на фоне приема спазмолитиков
 - В. **нивелирование дыхательных помех**
 - Г. исследование с динамическим контрастированием

Ситуационная задача №40.

Ситуация. Ребенок 4-х лет был доставлен в стационар бригадой скорой медицинской помощи.

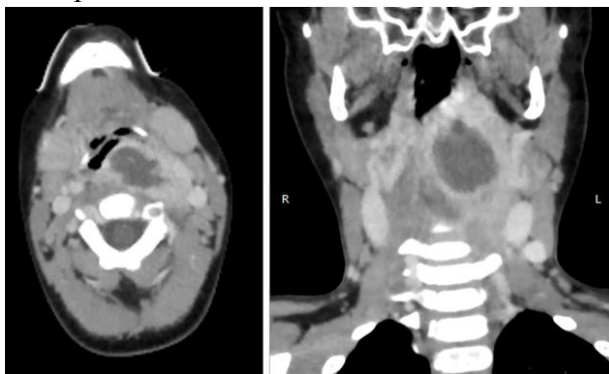
Жалобы Снижение аппетита, вялость, слабость.

Анамнез заболевания. Со слов мамы неделю назад ребенок перенес ОРВИ. В течении последних трех дней стал вялым, капризным, отказывается от еды, плохо открывает рот. В связи с подъемом температуры до 40°C был вызван наряд скорой медицинской помощи.

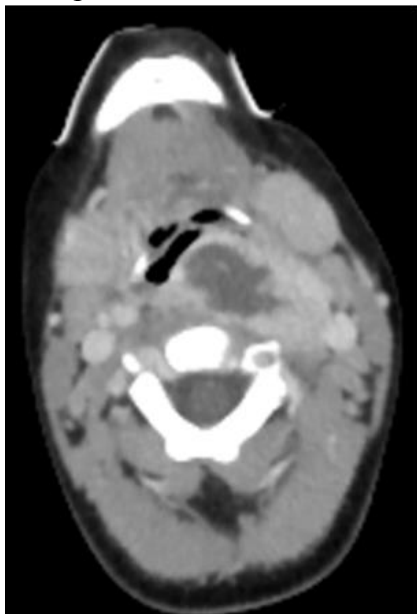
Анамнез жизни Без особенностей.

Объективный статус. Температура тела 39.5°C. Кожные покровы бледные. Отмечается слюнотечение и вынужденное положение головы (приведена влево). Пальпируются увеличенные и болезненные лимфоузлы шеи слева. Осмотр ротоглотки затруднен из-за резкой болезненности при открывании рта. Носовое дыхание затруднено.

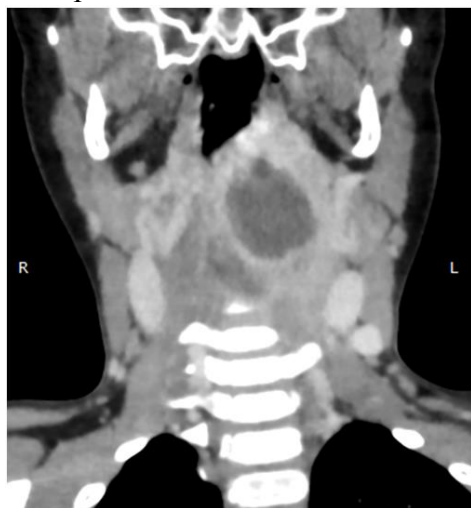Изображение 1



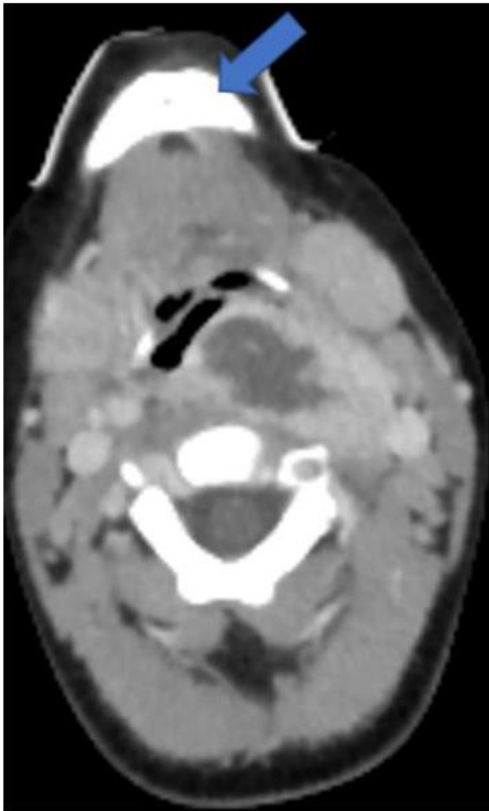Изображение 2



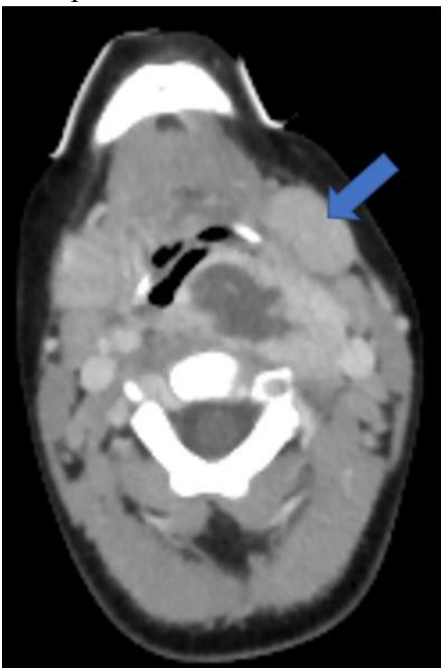
Изображение 3



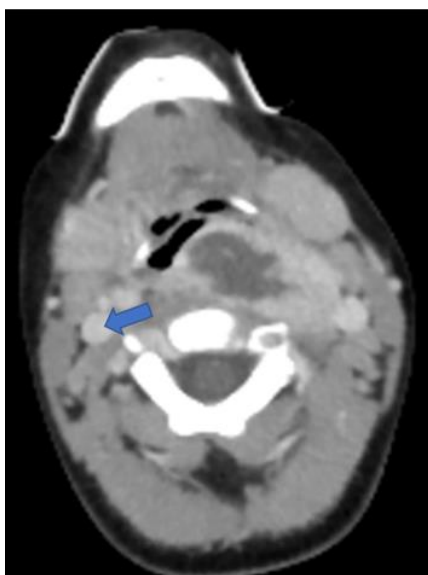
Изображение 4



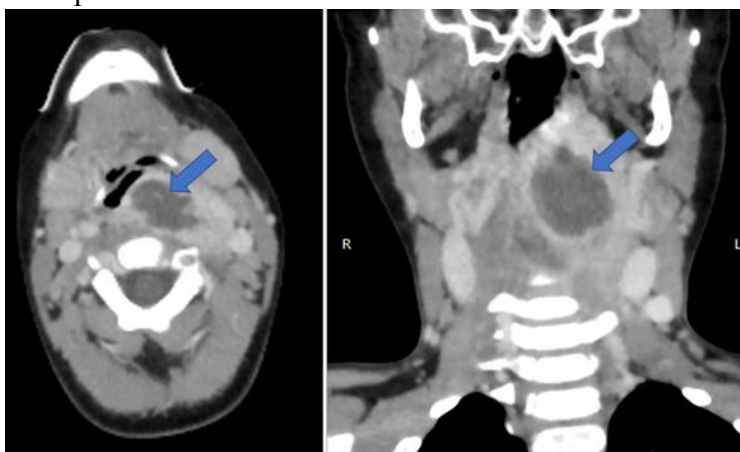
Изображение 5



Изображение 6



Изображение 7



1. Назовите метод лучевой диагностики, который был выполнен пациенту и представлен на сканах (Изображение №1)
 - А. линейная рентгеновская томография
 - Б. магнитно-резонансная томография
 - В. рентгенография
 - Г. рентгеновская компьютерная томография**
2. На изображении №2 срез представлен в _____ проекции
 - А. Фронтальной
 - Б. Сагиттальной
 - В. Коронарной
 - Г. Аксиальной**
3. На изображении №3 представлена _____ проекция
 - А. Коронарная**
 - Б. Сагиттальная
 - В. Аксиальная
 - Г. Трансверзальная
4. На изображении №1 анатомическая зона сканирования соответствует
 - А. мягким тканям шеи**
 - Б. брахиоцефальным артериям
 - В. шейному отделу позвоночника
 - Г. лицевому отделу черепа

5. Структура, указанная стрелкой на изображении №4, является
 - А. подъязычной костью
 - Б. щитовидным хрящом
 - В. перстневидным хрящом
 - Г. нижней челюстью**
6. Структура, указанная стрелкой на изображении №5), имеет плотность
 - А. Костную
 - Б. Хрящевую
 - В. Мягкотканную**
 - Г. Жидкостную
7. Структура, указанная стрелкой на изображении №5, является
 - А. поднижнечелюстной слюнной железой**
 - Б. жевательной мышцей
 - В. наружной сонной артерией
 - Г. грудино-ключично-сосцевидной мышцей
8. Структура, указанная стрелкой на изображении №6, является
 - А. общей сонной артерией
 - Б. жевательной мышцей
 - В. грудино-ключично-сосцевидной мышцей
 - Г. внутренней яремной веной**
9. Патологические изменения, указанные стрелками на томограммах №7, визуализируются в _____ пространстве шеи
 - А. Жевательном
 - Б. Щечном
 - В. параспинальном околопозвоночном
 - Г. заглоточном**
10. С учетом клинических данных патологический процесс, характеризующийся картиной, представленной на томограммах (Изображение №7), вероятно, является
 - А. заглоточным абсцессом**
 - Б. лимфангиомой
 - В. боковой кистой шеи
 - Г. метастатически измененным лимфоузлом
11. Наиболее частой причиной возникновения патологических изменений представленных на изображении №6 является нагноение клетчатки
 - А. предвисцеральной клетчатки
 - Б. заглоточного пространства**
 - В. паратонзиллярной
 - Г. параспинальной околопозвоночной
12. Основным методом лечения заглоточного абсцесса является
 - А. Химиотерапия
 - Б. лучевая терапия
 - В. дренирование**
 - Г. иммунотерапия

Ситуационная задача №41.

Ситуация. Мужчина 56 лет обратился в онкологический центр для дообследования.

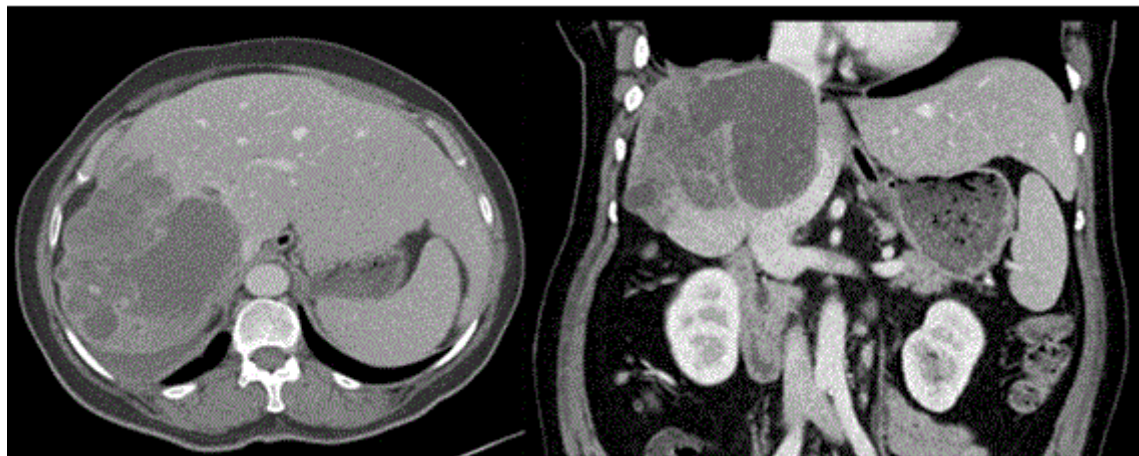
Жалобы Периодические резкие усиливающиеся боли в правом подреберье, эпизоды экстеричности, потерю веса.

Анамнез заболевания. Жалобы появились в течении последних 5 месяцев. Ранее в медицинские учреждения не обращался. При приступах боли придерживался диеты, принимал НПВС и спазмолитики. В последний месяц дважды был эпизод пожелтения склер. По данным УЗИ – печень увеличена, структура не однородная за счет аваскулярного опухолевого образования в правой доле.

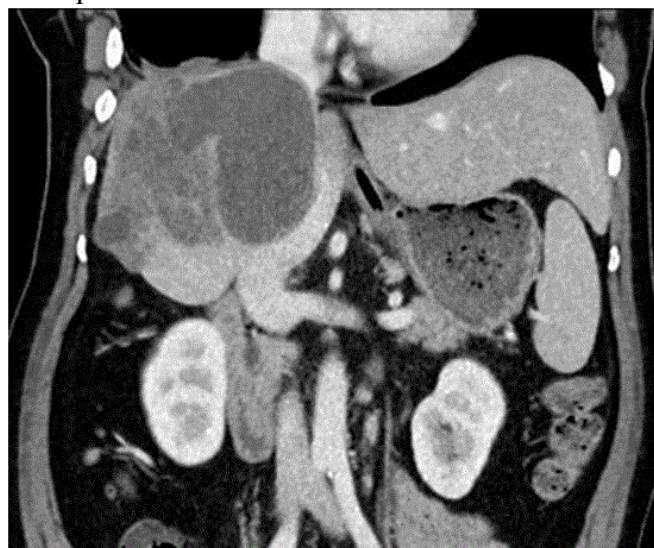Анамнез жизни В настоящее время безработный. В течении 30 лет работал фермером, разводил крупный рогатый скот.

Объективный статус. Температура тела 38°C. Желтушность кожи и склер. Периферические лимфатические узлы не увеличены, подвижные, безболезненные при пальпации. Печень выступает из-под края реберной дуги на 3 см.

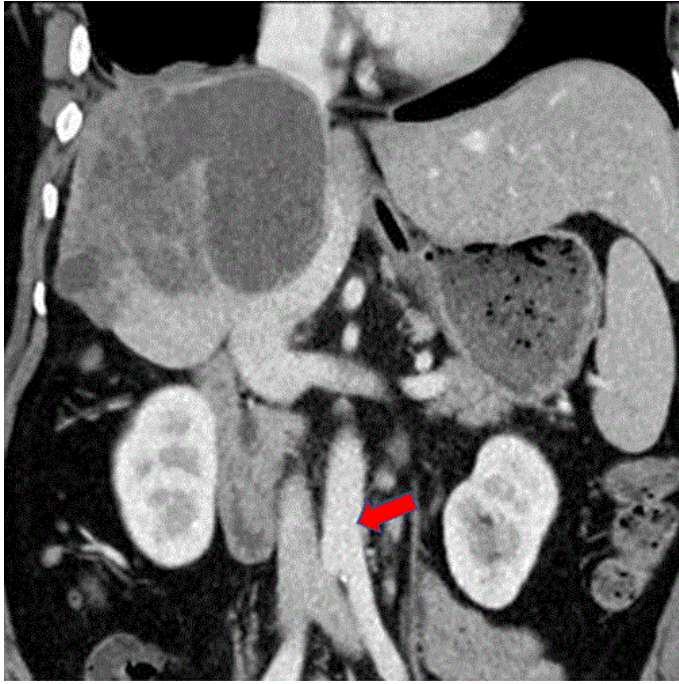Изображение 1



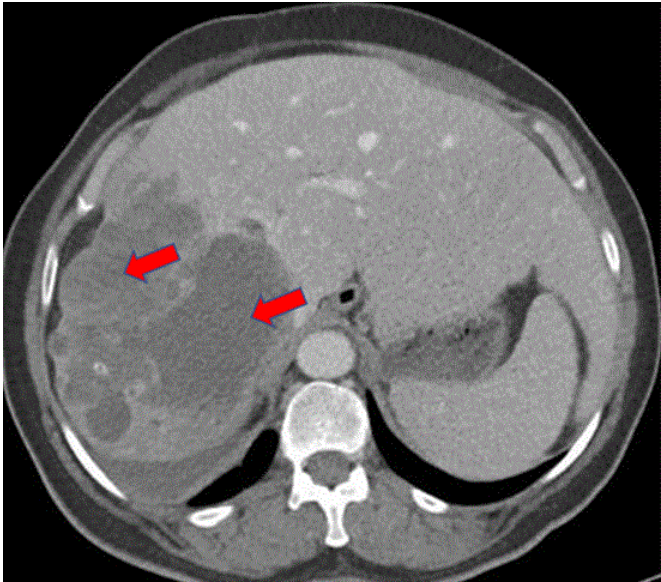
Изображение 2



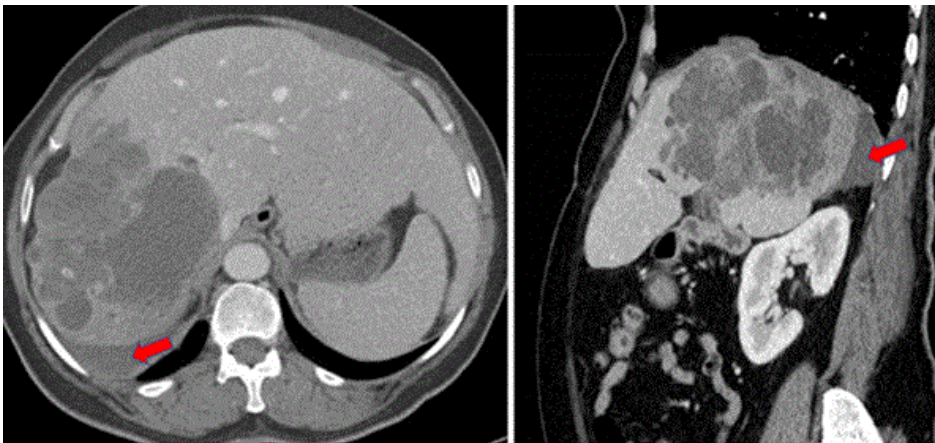
Изображение 3



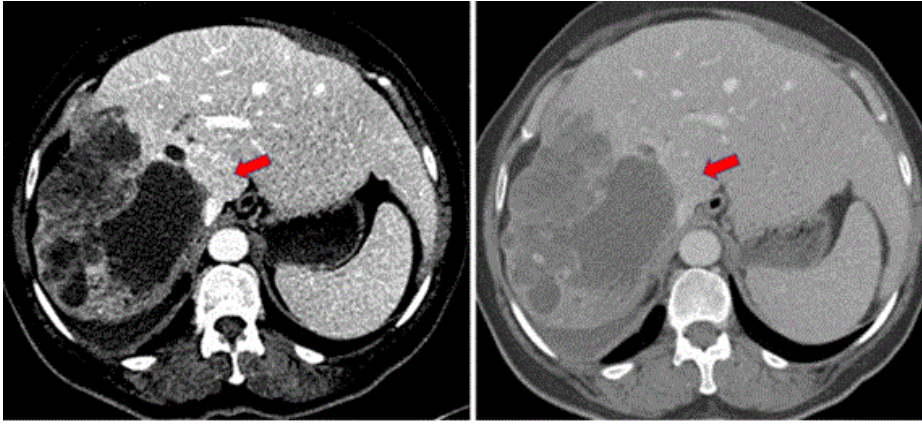
Изображение 4



Изображение 5



Изображение 6



1. Методом лучевой диагностики, который был выбран для дообследования пациента (Изображение №1), является
 - А. рентгеновская компьютерная томография с внутривенным контрастированием**
 - Б. рентгеновская компьютерная томография без внутривенного контрастирования
 - В. магнитно-резонансная томография без внутривенного контрастирования
 - Г. магнитно-резонансная томография с внутривенным контрастированием
2. Видом постпроцессинга, который применен для построения изображения №2, является
 - А. техника объемного представления (VRT)
 - Б. мультипланарная реконструкция (MPR)**
 - В. проекция максимальной интенсивности (MIP)
 - Г. отображение затененных поверхностей (SSD)
3. На изображении №2 представлена _____ проекция
 - А. Сагиттальная
 - Б. Аксиальная
 - В. Корональная**
 - Г. Трансверзальная
4. На изображении №3 стрелка указывает на
 - А. верхнюю брыжеечную вену
 - Б. чревный ствол
 - В. нижнюю полую вену
 - Г. брюшной отдел аорты**
5. Томограммы на изображении №1 представлены в _____ окне яркости и контрастности
 - А. Легочном
 - Б. Костном
 - В. Сосудистом
 - Г. Мягкотканном**
6. Патологические изменения на представленных томограммах (Изображение №1) определяются в _____ доле/долях печени
 - А. Правой**
 - Б.левой
 - В. Обеих
 - Г. Средней

7. Указанные стрелками образования (Изображение №4) имеют структуру
- А. Хрящевую
 - Б. Геморрагическую
 - В. Кистозную**
 - Г. Солидную
8. По характеру накопления контрастного препарата указанные стрелками образования (Изображение №4)
- А. неоднородные гипо- и аваскулярные**
 - Б. с признаками центрипетального контрастирования и ростом за пределы капсулы
 - В. гиперваскулярное с развитой артериальной сетью в структуре и ранним вымыванием контраста в венозную
 - Г. гиперваскулярные в венозную фазу
9. На изображении №5 стрелка указывает на
- А. расширенные внутripеченочные протоки
 - Б. гиперплазированный правый надпочечник
 - В. признаки портальной гипертензии
 - Г. выпот в брюшной полости**
10. На изображении №6 структура, указанная стрелкой, является
- А. лимфатическим узлом в воротах печени
 - Б. первым сегментом печени**
 - В. нижней полой веной
 - Г. гемангиомой
11. Вторым названием альвеолярного эхинококкоза печени является
- А. Описторхоз
 - Б. Альвеококкоз**
 - В. Цистицеркоз
 - Г. Гидатидоз
12. Альвеококкоз печени от энхинококкоза отличает
- А. инфильтративный рост, отсутствие четко выраженной капсулы**
 - Б. способность к спонтанной реконвалесценции
 - В. бессимптомное носительство
 - Г. инвазия исключительно печени

Ситуационная задача №42.

Ситуация. Пациент 43 лет был доставлен в травматологический пункт бригадой скорой медицинской помощи.

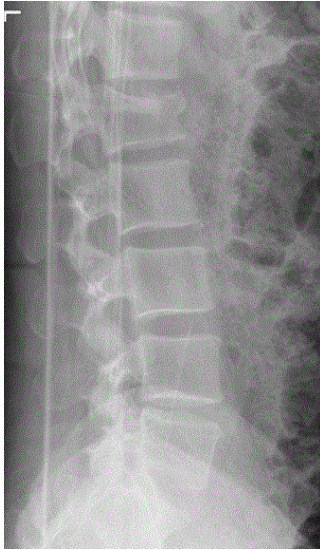
Жалобы Выраженные боли в поясничной области.

Анамнез заболевания. Жалобы появились после падения со второго этажа.

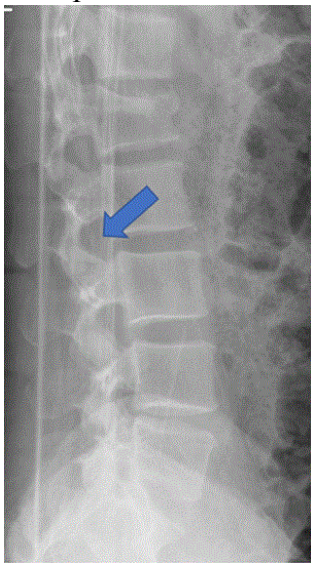
Анамнез жизни Неотягощен.

Объективный статус. При осмотре: болезненность при пальпации поясничного отдела.

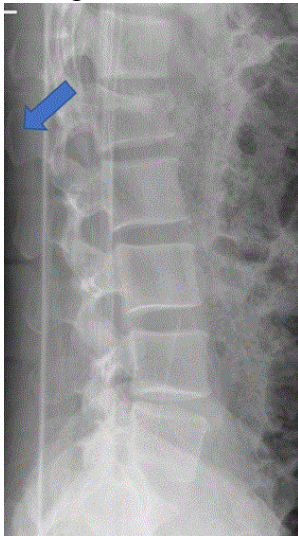
Изображение 1



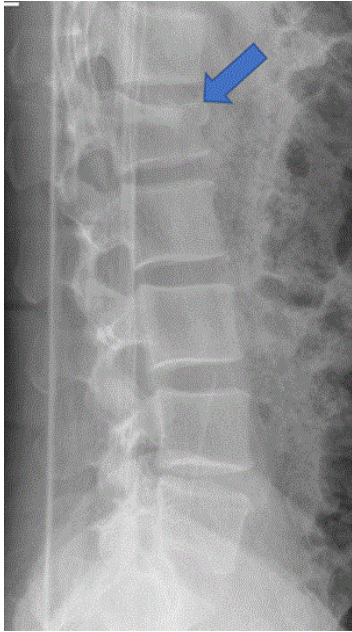
Изображение 2



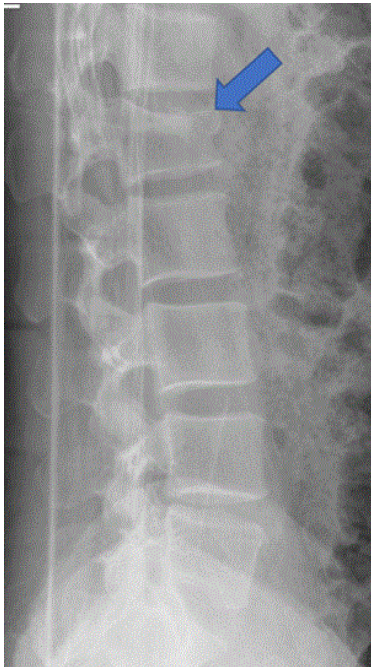
Изображение 3



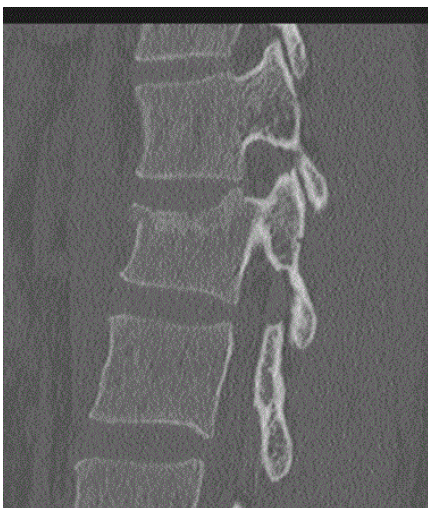Изображение 4



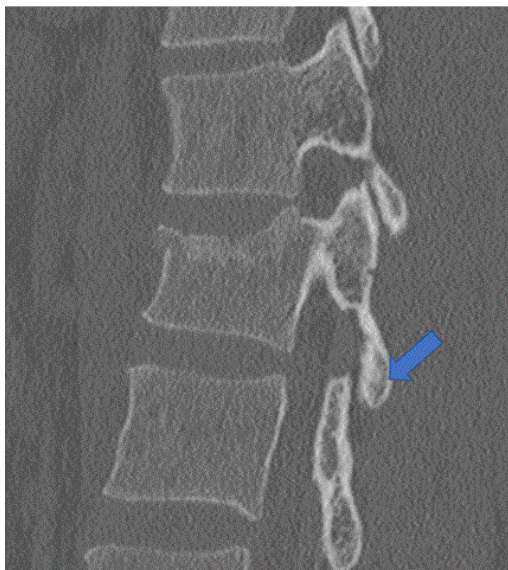Изображение 5



Изображение 6



Изображение 7



1. Назовите метод лучевой диагностики, который был выполнен пациенту и представлен на изображении (Слайд №1)
 - А. рентгенография**
 - Б. рентгеновская томография
 - В. компьютерная томография
 - Г. магнитно-резонансная томография
2. На изображении №2 стрелка указывает на
 - А. остистый отросток
 - Б. межпозвонковый диск
 - В. межпозвонковое отверстие**
 - Г. дужку позвонка
3. На изображении №3 стрелка указывает на
 - А. межпозвонковое отверстие
 - Б. межпозвонковый диск
 - В. дужку позвонка
 - Г. остистый отросток**
4. На изображении №4 стрелка указывает на _____ позвонок
 - А. Th11
 - Б. L2
 - В. L1**
 - Г. Th12
5. На изображении №5 характер выявленных изменений, указанных стрелкой, соответствует
 - А. компрессионному перелому**
 - Б. оскольчатому перелому
 - В. фиброзной дисплазии
 - Г. гиганто-клеточной опухоли
6. Назовите метод лучевой диагностики, который был выполнен пациенту и представлен на изображении №6
 - А. магнитно-резонансная томография
 - Б. рентгеновская томография
 - В. рентгенография

- Г. компьютерная томография**
7. На изображении №6 скан представлен в _____ проекции
- А. Трансверзальной
 - Б. Сагиттальной**
 - В. Коронарной
 - Г. Аксиальной
8. На изображении №7 стрелка указывает на
- А. нижний суставной отросток**
 - Б. замыкательную пластину
 - В. дужку позвонка
 - Г. верхний суставной отросток
9. С учетом анамнеза и возраста пациента, наиболее вероятно причиной изменений, указанных стрелкой на изображениях №5 и 6, является
- А. первичная костная опухоль
 - Б. туберкулезный спондилит
 - В. травма**
 - Г. метастатическое поражение
10. Основным и первичным методом исследования опорно-двигательной системы в большинстве случаев является
- А. радионуклидный метод
 - Б. компьютерная томография
 - В. рентгенологический метод**
 - Г. ультразвуковое исследование
11. Наиболее точным методом распознавания костных повреждений при травме позвоночника является
- А. магнитно-резонансная томография
 - Б. рентгеновская томография
 - В. компьютерная томография**
 - Г. рентгеноскопия
12. Методом, который позволяет выявить отек костного мозга в телах позвонков при травме позвоночника, является
- А. магнитно-резонансная томография**
 - Б. рентгеновская томография
 - В. компьютерная томография
 - Г. рентгеноскопия

Ситуационная задача №43.

Ситуация. Женщина, 55 лет, обратилась в поликлинику для обследования.

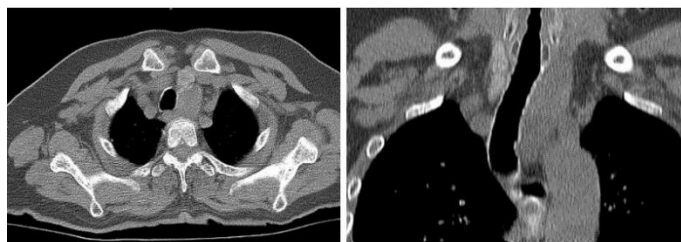
Жалобы Жалобы на кожный зуд, мышечную слабость в течение года.

Анамнез заболевания. За последние 2 года отмечались повторные переломы правой голени с замедленной консолидацией. Был установлен остеопороз.

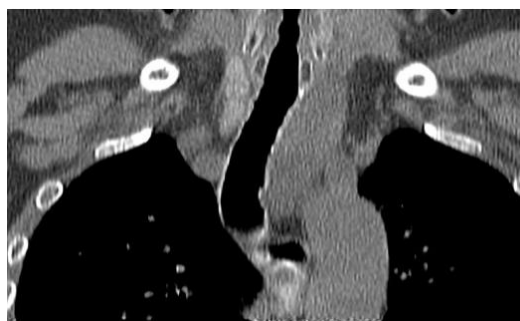
Анамнез жизни. Без особенностей.

Объективный статус. Без особенностей.

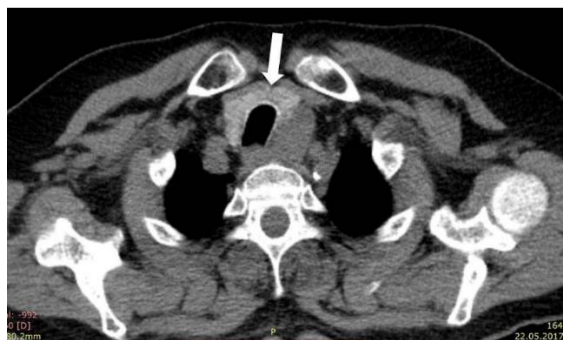Изображение 1



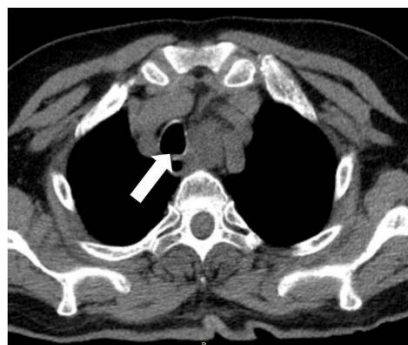
Изображение 2



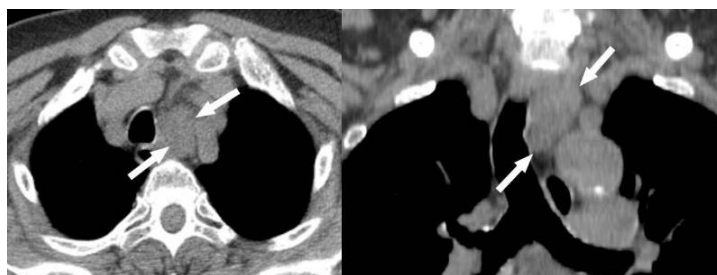
Изображение 3



Изображение 4



Изображение 5



1. Назовите метод лучевой диагностики, который был выполнен и представлен на сканах (Изображение №1)
 - А. однофотонная эмиссионная компьютерная томография
 - Б. линейная рентгеновская томография
 - В. рентгеновская компьютерная томография**
 - Г. магнитно-резонансная томография

2. Типом реконструкции, который выполнен для получения изображения №2, является
- А. мультипланарная (MPR)
 - Б. проекция минимальной интенсивности (MinIP)
 - В. проекция максимальной интенсивности (MIP)
 - Г. отображение затененных поверхностей (SSD)
3. На изображении №2 представлена _____ проекция
- А. Трансверзальная
 - Б. Сагиттальная
 - В. Аксиальная
 - Г. **Коронарная**
4. Стрелка на изображении №3 указывает на
- А. Тимус
 - Б. **щитовидную железу**
 - В. паращитовидную железу
 - Г. дугу аорты
5. Структура, указанная стрелкой на изображении №4, является
- А. Пищеводом
 - Б. правым главным бронхом
 - В. гортанью
 - Г. **трахеей**
6. Образование, указанное стрелками на томограммах (Изображение №5), имеет плотность
- А. Хрящевую
 - Б. **Мягкотканную**
 - В. Костную
 - Г. Жидкостную
7. Образование, указанное стрелками на томограммах (Изображение №5), локализуется в
- А. Трахее
 - Б. нижнем средостении
 - В. **верхнем средостении**
 - Г. верхней доле правого легкого
8. Наиболее верным описанием выявленных изменений на томограммах (Изображение №5) является
- А. **мягкотканное образование верхнего средостения, оттесняющее пищевод и трахею вправо, без инвазии**
 - Б. мягкотканная опухоль нижнего средостения, расположенная превертебрально, оттесняющая пищевод вправо, без инвазии
 - В. жиросодержащее образование верхнего средостения, с мелкими кальцинатами в структуре, оттесняющее трахею, с инвазией ее левой полуокружности
 - Г. кистозная опухоль верхнего средостения, с вовлечением дуги аорты и трахеи
9. Из нижеперечисленных патологий, вероятнее всего, выявленные изменения на серии томограмм (Изображение №5) соответствуют
- А. Тератоме
 - Б. липоме верхнего средостения

- В. аденоме паращитовидной железы**
 Г. липоматозу средостения
10. В заднем средостении расположены
 А. диафрагмальный нерв, перикард, параперикардальные лимфатические узлы
Б. пищевод, грудная аорта, грудной лимфатический проток
 В. паращитовидные железы, трахея, щитовидная железа
 Г. вилочковая железа, аорта, пищевод
11. При гормонпродуцирующей аденоме паращитовидной железы методом выбора, является лечение
 А. Гемодиализ
Б. хирургическое удаление гиперфункционирующей ткани паращитовидной железы
 В. заместительная гормональная терапия
 Г. консервативное ведение пациента
12. На первичном этапе диагностики заболеваний паращитовидных желез применяют
 А. компьютерную томографию с болюсным контрастированием
 Б. сцинтиграфию
 В. магнитно-резонансную томографию
Г. ультразвуковое исследование

Ситуационная задача №44.

Ситуация. Женщина 47 лет с диагнозом наследственная геморрагическая телеангиоэктазия обратилась в медицинский центр для дообследования.

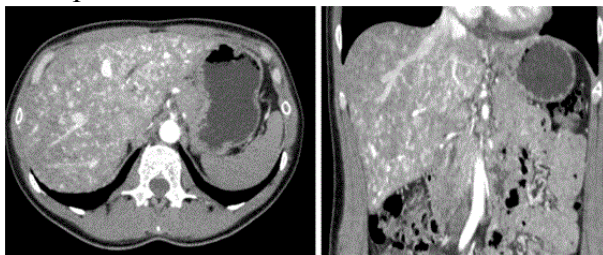
Жалобы Тянущие боли в правом подреберье, периодические носовые кровотечения.

Анамнез заболевания. Диагноз был установлен в 40 лет, когда начались рецидивирующие спонтанные носовые кровотечения. При обследовании были выявлены телеангиоэктазии носовой и ротовой полости. Получала симптоматическое лечение в амбулаторном режиме. В последние годы присоединились периодические тянущие боли в правом подреберье. По данным УЗИ – печени умеренно увеличена, сосудистый рисунок усилен, структура диффузно неоднородная, с выраженным усилением кровотока по данным УЗДГ.

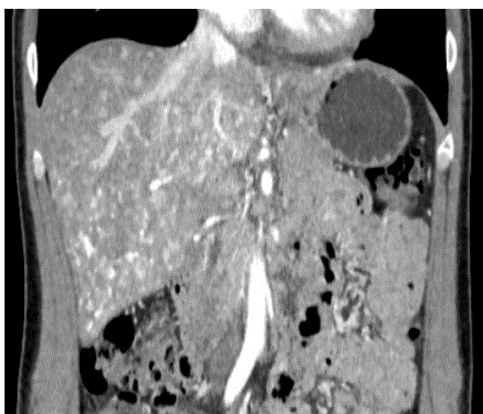
Анамнез жизни. Наследственность отягощена – у матери, так же, наследственная геморрагическая телеангиоэктазия.

Объективный статус. Температура тела 36.6°C. Кожные покровы бледные. Печень из-под края реберной дуги не выстоит.

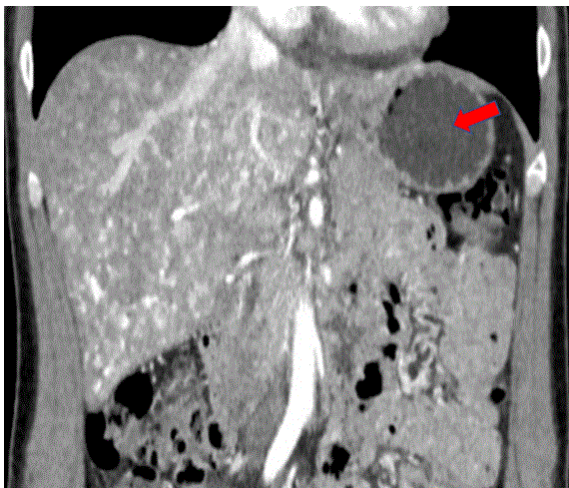Изображение 1



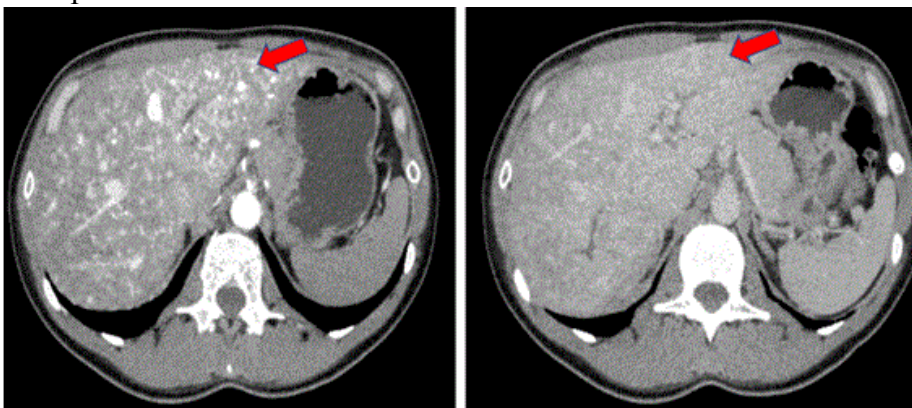
Изображение 2



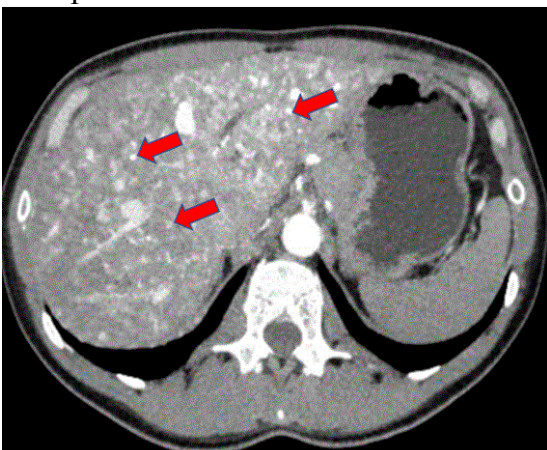Изображение 3



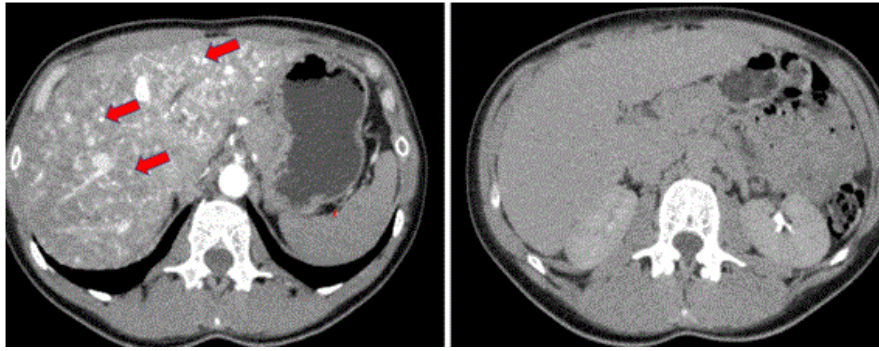
Изображение 4



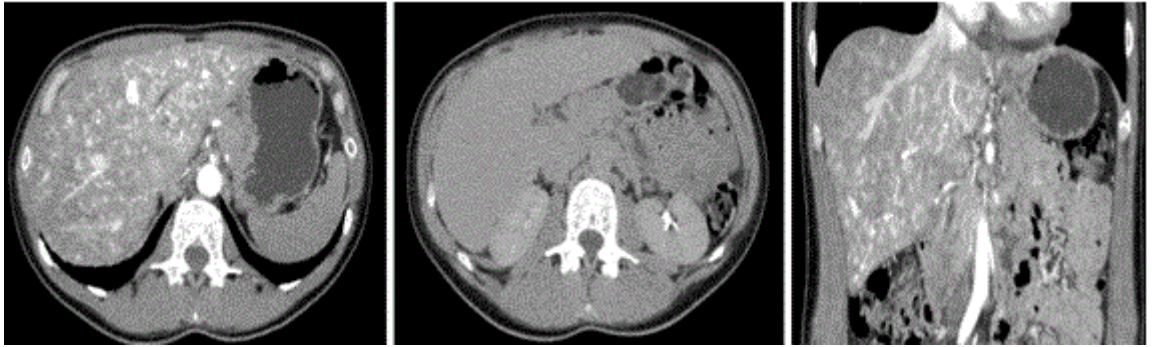
Изображение 5



Изображение 6



Изображение 7



1. Методом лучевой диагностики, который был выбран для дообследования пациентки (Изображение №1), является
 - А. магнитно-резонансная томография без внутривенного контрастирования
 - Б. рентгеновская компьютерная томография с внутривенным контрастированием**
 - В. рентгеновская компьютерная томография без внутривенного контрастирования
 - Г. магнитно-резонансная томография с внутривенным контрастированием
2. Томограммы на изображении №1 представлены в _____ окне яркости и контрастности
 - А. Костном
 - Б. Сосудистном
 - В. Легочном
 - Г. Мягкотканном**
3. Видом постпроцессинга, который применен для построения проекций представленного скана (Изображение №2), является
 - А. отображение затененных поверхностей (SSD)
 - Б. проекция максимальной интенсивности (MIP)
 - В. техника объемного представления (VRT)
 - Г. мультипланарная реконструкция (MPR)**
4. На изображении №2 представлена _____ проекция
 - А. Аксиальная
 - Б. Сагиттальная
 - В. Трансверзальная
 - Г. Корональная**
5. На изображении №3 стрелка указывает на
 - А. левый надпочечник
 - Б. левую долю печени
 - В. селезенку
 - Г. желудок**

6. На изображении №4 указан _____ сегмент печени
- А. 2
 - Б. 7
 - В. 3
 - Г. 4
7. Патологические изменения на представленных томограммах (Изображение №1) определяются в _____ доле/долях печени
- А. Квадратной
 - Б.левой
 - В. Правой
 - Г. **Обеих**
8. Указанные стрелками образования (Изображение №5) имеют структуру
- А. Хрящевую
 - Б. **Сосудистую**
 - В. Костную
 - Г. Кистозную
9. По характеру накопления контрастного препарата указанные стрелками образования (Изображение №6)
- А. с признаками центрипетального контрастирования и ростом за пределы капсулы
 - Б. гиперваскулярные в артериальную и отсроченные фазы
 - В. **гиперваскулярные в артериальную фазу с дальнейшим вымыванием в отсроченную фазу**
 - Г. неоднородные гипо- и аваскулярные
10. С учетом жалоб и анамнеза пациента причиной патологического процесса, который вызывает изменения по типу «мускатной печени» на представленных томограммах (Изображение №7), является
- А. синдром Бадда-Киари
 - Б. аномальная анатомия нижней полой вены
 - В. врожденный порок развития сердца
 - Г. **наследственная геморрагическая телеангиоэктазия**
11. Вторым названием наследственной геморрагической телеангиоэктазии является
- А. системная красная волчанка
 - Б. болезнь Рейно
 - В. геморрагическая пурпура
 - Г. **болезнь Рандю — Ослера — Вебера**
12. Помимо слизистой оболочки и кожного покрова, наследственная геморрагическая телеангиоэктазия наиболее часто поражает
- А. Легкие
 - Б. **Печень**
 - В. Желудочно-кишечный тракт
 - Г. Центральную нервную систему

Ситуационная задача №45.

Ситуация. Пациент 66 лет обратился в поликлинику по месту жительства с жалобами на плохое самочувствие после перенесенного ОРВИ.

Жалобы. на одышку при умеренной физической нагрузке, повышение температуры до 38,1°C, общую слабость, потливость.

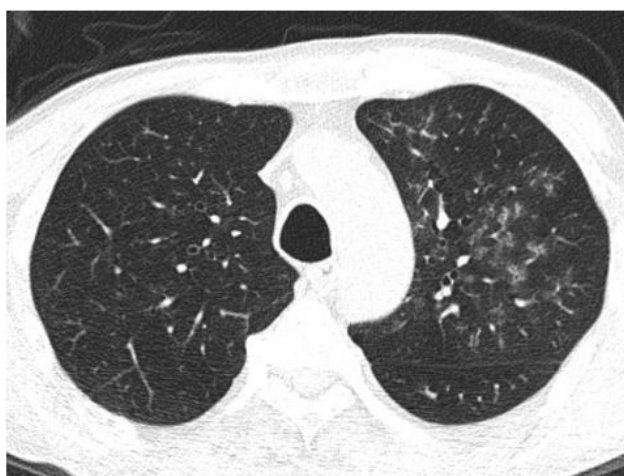Анамнез заболевания. Неделю назад перенес ОРВИ, получал симптоматическое лечение. При выполнении флюорографического исследования легких: органы грудной клетки без патологии

Анамнез жизни Неотягощен.

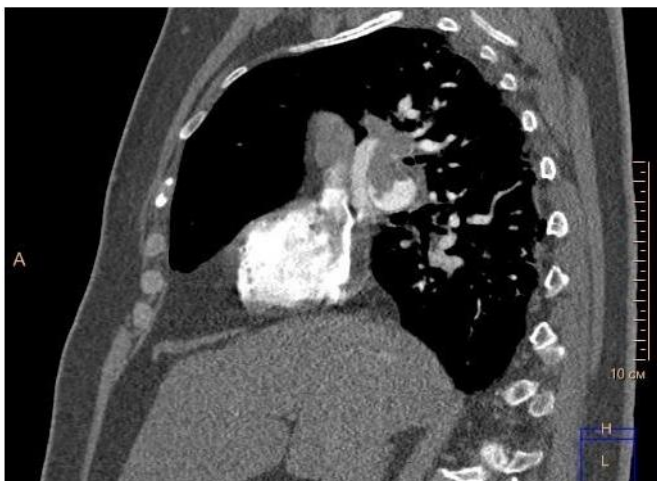Объективный статус. Состояние удовлетворительное. Притупление перкуторного тона над нижней долей левого легкого по средней подмышечной линии. При аускультации рассеянные сухие хрипы слева. ЧДД 21 в 1 мин.

Клинико-лабораторные данные: Общий анализ крови: эритроциты - 5,1 млн, гемоглобин - 156 г/л, гематокрит - 43%, лейкоциты - $14,4 \times 10^9$ /л. (п/я - 2%, с/я - 72%), лимфоциты - 18%, эозинофилы - 2%, моноциты - 6%, СОЭ - 32 мм/ч.

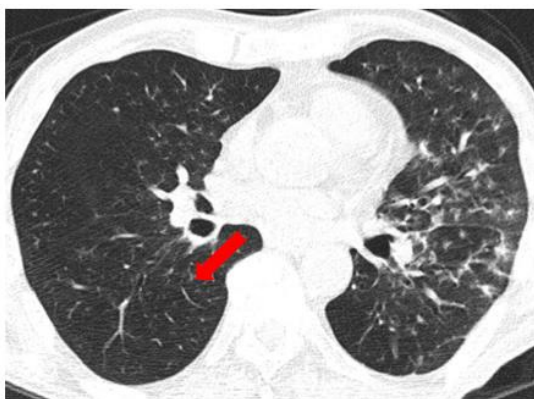
Изображение 1



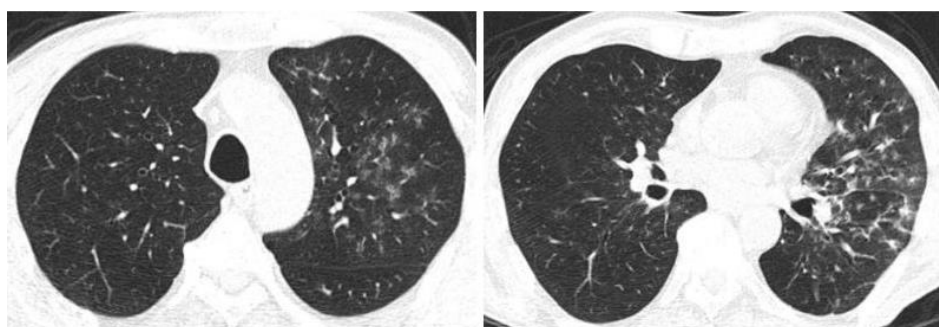
Изображение 2



Изображение 3



Изображение 4



1. Назовите метод лучевой диагностики, который был выполнен пациенту и представлен на изображении №1
 - А. компьютерная томография**
 - Б. линейная томография
 - В. позитронно-эмиссионная томография
 - Г. зонография
2. На изображении №1 представлено _____ окно визуализации (просмотра)
 - А. Средостенное
 - Б. Костное
 - В. Двойное
 - Г. Легочное**
3. На изображении №2 выполнена реконструкция в _____ плоскости
 - А. Сагиттальной**
 - Б. Корональной
 - В. Фронтальной
 - Г. Аксиальной
4. Для получения изображения №2 была выполнена реконструкция
 - А. мультипланарная (MPR)**
 - Б. оттененных поверхностей (SSD)
 - В. объемного рендеринга (VRT)
 - Г. в проекции максимальной интенсивности (MIP)
5. На изображении №3 стрелка указывает на _____ сегмент
 - А. 6**
 - Б. 3

- В. 4
Г. 2
6. На представленных срезах (изображение №4) изменения располагаются в
- А. Средостении
 - Б. Ребре
 - В. Легком**
 - Г. Грудине
7. Характер выявленных изменений на представленных срезах (изображение №4), наиболее вероятно, относится к
- А. Опухолевому
 - Б. Дистрофическому
 - В. Посттравматическому
 - Г. Инфильтративному**
8. Учитывая данные лучевого исследования (изображение №4), можно сделать следующее заключение. КТ-семиотика характерна для
- А. идиопатического легочного фиброза
 - Б. левосторонней полисегментарной пневмонии**
 - В. пневмонии, вызванной нетуберкулезными микобактериями
 - Г. тромбоэмболии легочной артерии
9. На первичном этапе диагностики при подозрении на воспалительные изменения в легких пациенту проводится
- А. Томосинтез
 - Б. Рентгенография**
 - В. Рентгеноскопия
 - Г. компьютерная томография
10. При подозрении на острую тромбоэмболию легочной артерии (ТЭЛА) пациенту показано проведение
- А. компьютерной томографии без внутривенного контрастирования
 - Б. томосинтеза
 - В. компьютерной томографии с внутривенным контрастированием**
 - Г. рентгеноскопии
11. Для острой интерстициальной пневмонии при компьютерной томографии характерно выявление
- А. «матового стекла»**
 - Б. множественных абсцессов
 - В. эмпиемы
 - Г. сливных зон консолидации
12. Противопоказанием для проведения компьютерной томографии органов грудной клетки без внутривенного контрастирования при отсутствии жизнеугрожающих состояний является
- А. скорость клубочковой фильтрации почек менее 30 мкмоль/л
 - Б. бронхиальная астма
 - В. 1 триместр беременности**
 - Г. имплантированный нейростимулятор

Ситуационная задача №46.

Ситуация. Пациент 32 лет обратился в поликлинику по месту жительства в марте 2020 года.

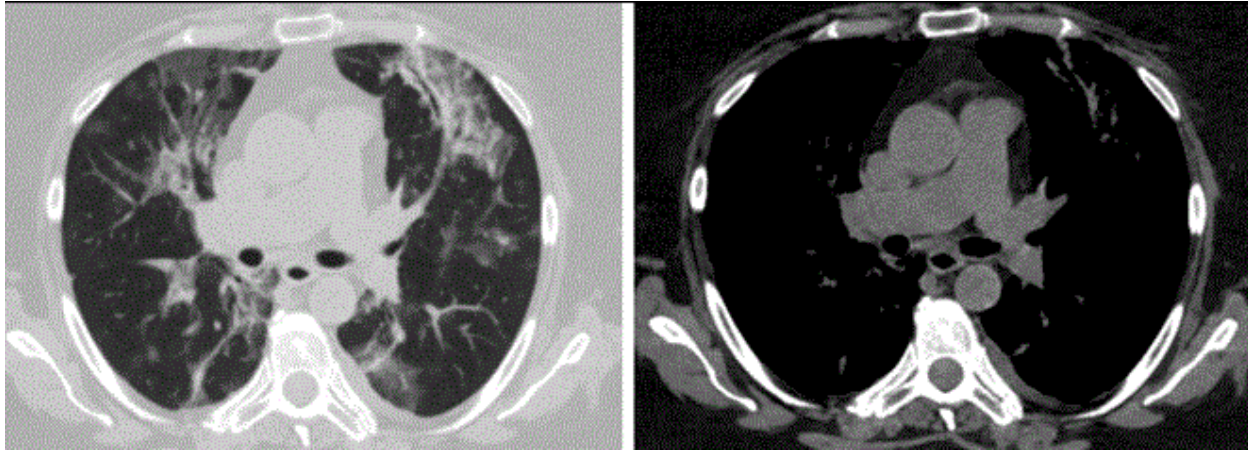
Жалобы. на повышение температуры тела до 38-38.5°C, аносмию, слабость, утомляемость в течение 5 дней.

Анамнез заболевания. Жалобы появились 5 дней назад, пациент принимал жаропонижающие препараты с кратковременным эффектом. При выполнении рентгенографии легких патологии не выявлено.

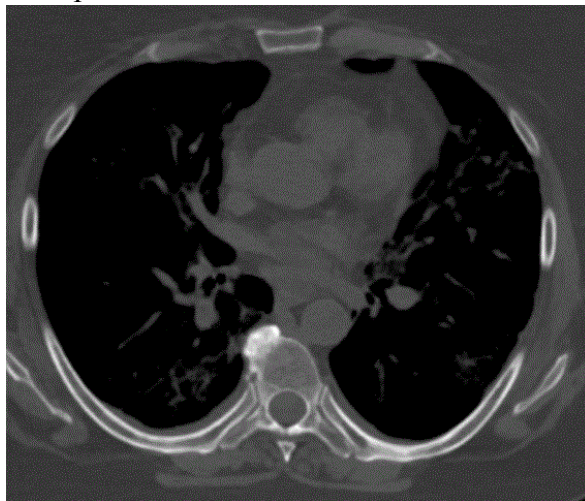
Анамнез жизни. Без особенностей.

Объективный статус. Без особенностей.

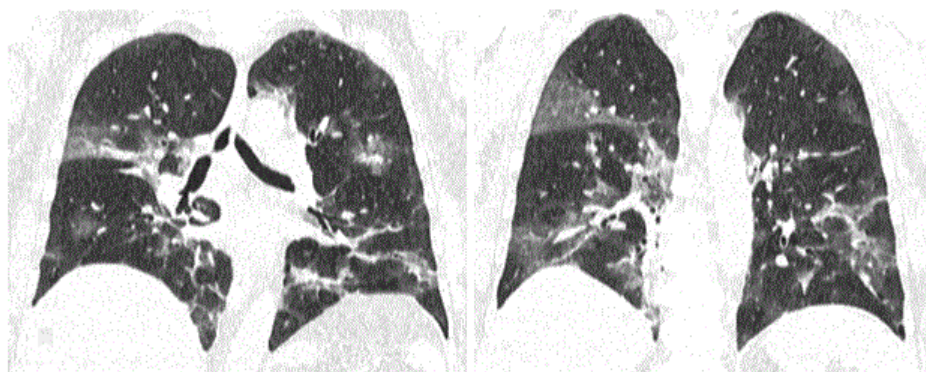
Изображение 1



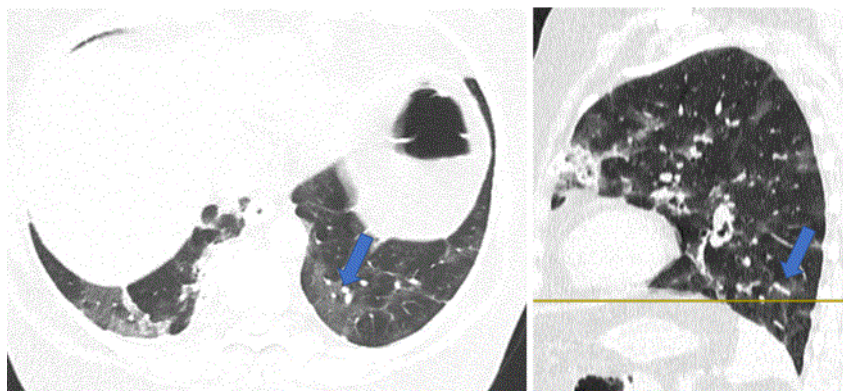
Изображение 2



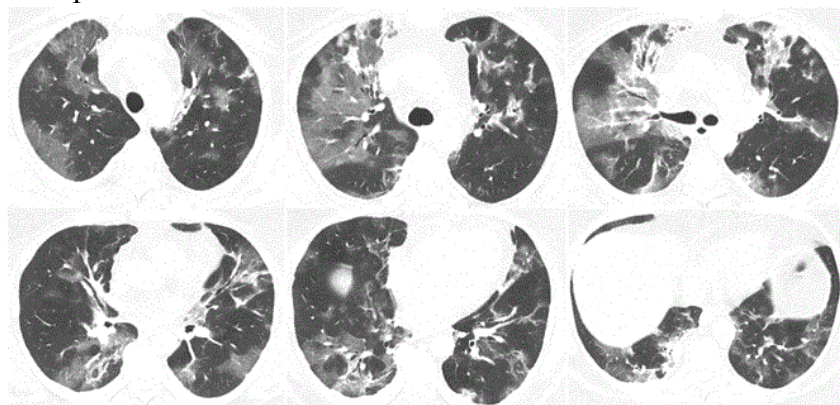
Изображение 3



Изображение 4



Изображение 5



1. Назовите метод лучевой диагностики, который был выполнен пациенту и представлен на изображении №1
 - А. многосрезовая линейная рентгеновская томография (томосинтез)
 - Б. компьютерная томография без внутривенного контрастирования**
 - В. компьютерная томография с внутривенным контрастированием
 - Г. позитронно-эмиссионная томография
2. На изображении №2 представлено _____ окно визуализации (просмотра)
 - А. Средостенное
 - Б. Костное**
 - В. Легочное
 - Г. Двойное
3. На изображении №3 выполнена реконструкция в _____ плоскости
 - А. Трансверзальной
 - Б. Корональной**
 - В. Сагитальной
 - Г. Аксиальной
4. Реконструкция, выполненная для получения томограмм на изображении №3, называется
 - А. проекцией минимальной интенсивности (MinIP)
 - Б. объемным рендерингом (VRT)
 - В. проекцией максимальной интенсивности (MIP)
 - Г. мультипланарной (MPR)**
5. На изображении №4 стрелка указывает на ____ сегмент
 - А. 8
 - Б. 9**

- В. 10**
Г. 6
6. На представленных срезах (изображение №5) изменения располагаются в
А. Легких
Б. Бронхах
В. Средостении
Г. Трахее
7. Характер выявленных изменений на представленных срезах (изображение №5), наиболее вероятно, относится к
А. Инфильтративному
Б. Посттравматическому
В. Дистрофическому
Г. Опухолевому
8. Учитывая данные лучевого исследования (изображение №5) и жалобы пациента, можно сделать следующее заключение. КТ-семиотика характерна для
А. тромбоэмболии легочной артерии
Б. бактериальной пневмонии
В. вирусной пневмонии
Г. кровоизлияния
9. На первичном этапе диагностики при подозрении на воспалительные изменения в легких пациенту проводится
А. Рентгеноскопия
Б. Рентгенография
В. Томосинтез
Г. компьютерная томография
10. Новый коронавирус, вызывающий вирусные пневмонии в 2020 году, называется
А. SARS-CoV-1
Б. SARS-CoV-2
В. SARS-CoV-19
Г. SARS-CoV-20
11. При наличии симптомов респираторной инфекции на амбулаторном этапе лечения COVID-19 при стабильном состоянии пациента и отсутствии признаков дыхательной недостаточности наиболее целесообразно выполнить
А. компьютерную томографию
Б. рентгенографию
В. ультразвуковое исследование
Г. томосинтез
12. Наиболее частым возбудителем внебольничной пневмонии у взрослых (до 30-50% случаев) является
А. E.coli
Б. S.pneumoniae
В. L.pneumophila
Г. B.pertussis

Ситуационная задача №47.

Ситуация. Пациент 47 лет обратился в частный медицинский центр в мае 2020 года.

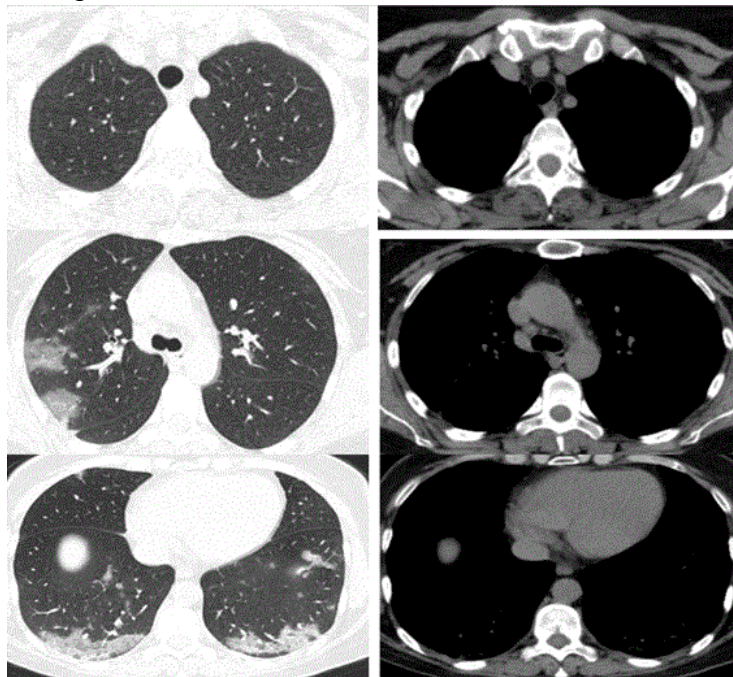
Жалобы. на повышение температуры тела до 37.5-38°C, головную боль, боль в горле, слабость, потливость в течение 7 дней.

Анамнез заболевания. Жалобы появились 7 дней назад после контакта с родственником, у которого установлена коронавирусная инфекция. Пациент принимал жаропонижающие препараты, антибиотик широкого спектра действия.

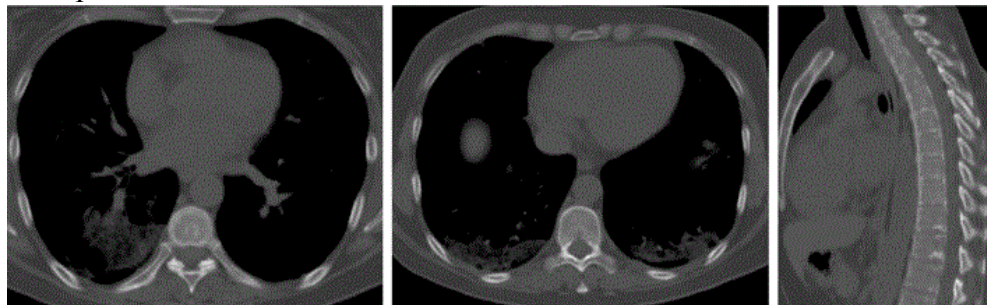
Анамнез жизни. Без особенностей.

Объективный статус. Без особенностей.

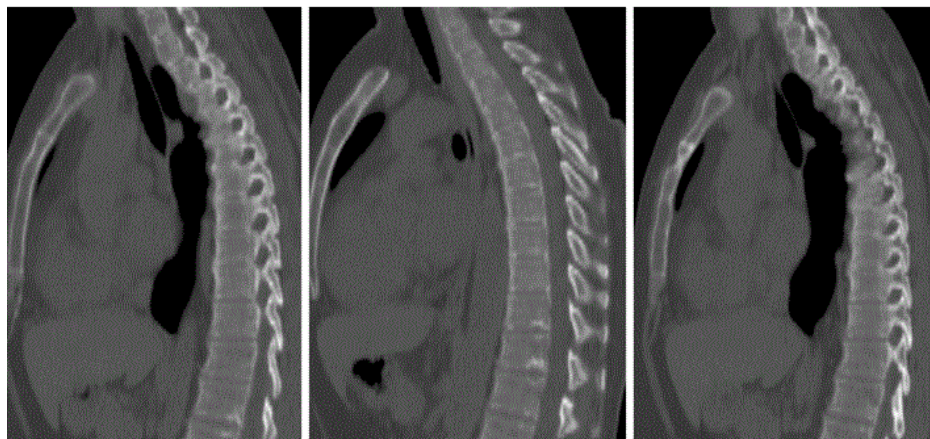
Изображение 1



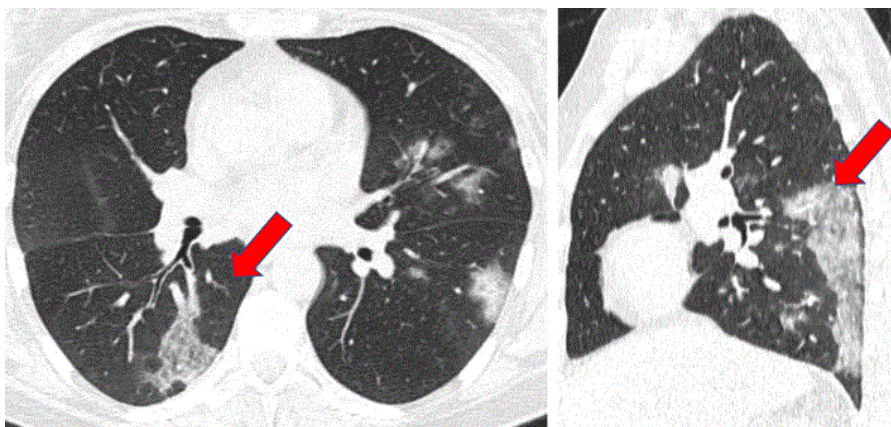
Изображение 2



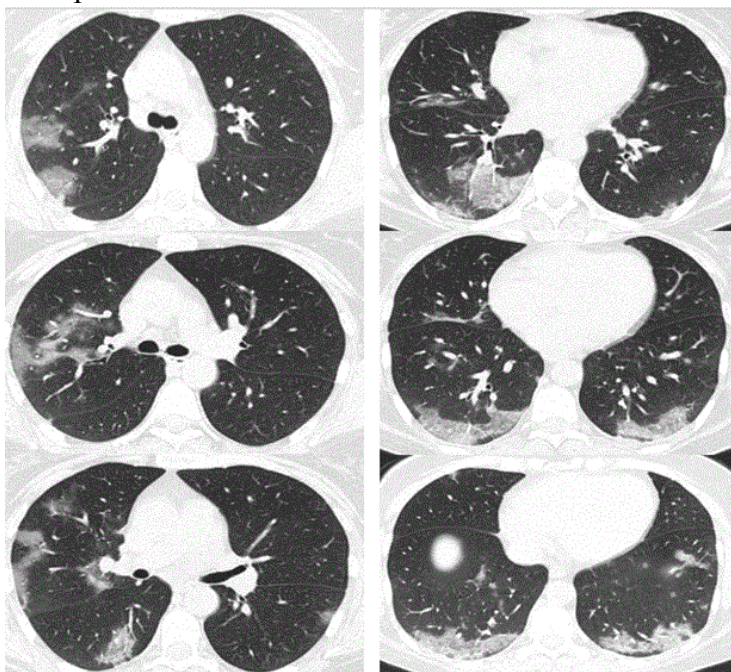
Изображение 3



Изображение 4



Изображение 5



1. Назовите метод лучевой диагностики, который был выполнен пациенту и представлен на изображении №1
 - А. многосрезовая линейная рентгеновская томография (томосинтез)
 - Б. компьютерная томография без внутривенного контрастирования**
 - В. позитронно-эмиссионная томография
 - Г. компьютерная томография с внутривенным контрастированием
2. На изображении №2 представлено _____ окно визуализации (просмотра)
 - А. Костное**
 - Б. Средостенное
 - В. Двойное
 - Г. Легочное
3. На изображении №3 томограммы выполнены в _____ плоскости
 - А. Сагиттальной**
 - Б. Фронтальной
 - В. Аксиальной
 - Г. Корональной
4. Реконструкция, выполненная для получения томограмм на изображении №3, называется
 - А. мультипланарной (MPR)**

- Б. проекцией максимальной интенсивности (MIP)
 - В. проекцией минимальной интенсивности (MinIP)
 - Г. объемным рендерингом (VRT)
5. На изображении №4 стрелка указывает на ____ сегмент
- А. 2
 - Б. 6**
 - В. 4
 - Г. 3
6. На представленных срезах (изображение №5) изменения располагаются в
- А. Бронхах
 - Б. Легких**
 - В. Грудине
 - Г. Средостении
7. Характер выявленных изменений на представленных срезах (изображение №5) наиболее вероятно относится к
- А. Посттравматическому
 - Б. Дистрофическому
 - В. Инфильтративному**
 - Г. Опухолевому
8. Учитывая анамнез, жалобы пациента, данные лучевого исследования (изображение №5), можно сделать следующее заключение. КТ-семиотика в большей степени характерна для
- А. вирусной пневмонии**
 - Б. кровоизлияния
 - В. тромбоза легочной артерии
 - Г. бактериальной пневмонии
9. На первичном этапе диагностики при подозрении на воспалительные изменения в легких пациенту проводится
- А. Томосинтез
 - Б. компьютерная томография
 - В. рентгенография**
 - Г. рентгеноскопия
10. Наиболее частым возбудителем внебольничной пневмонии у взрослых (до 30-50% случаев) является
- А. E.coli
 - Б. S.pneumoniae**
 - В. B.pertussis
 - Г. L.pneumophila
11. Новый коронавирус, вызывающий вирусные пневмонии в 2020 году, называется
- А. SARS-CoV-1
 - Б. SARS-CoV-2**
 - В. SARS-CoV-20
 - Г. SARS-CoV-19
12. При компьютерной томографии выделяют ____ тяжести течения коронавирусной инфекции
- А. 5 степеней
 - Б. 7 степеней

В. 3 степени

Г. 4 степени

Ситуационная задача №48.

Ситуация. Пациентка 33 лет обратилась в частный медицинский центр в апреле 2020 года.

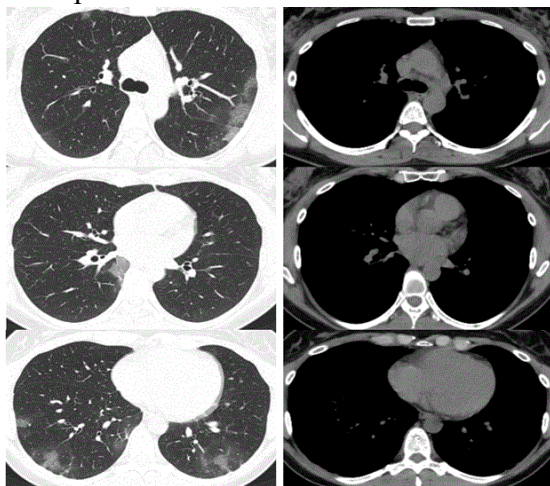
Жалобы. на повышение температуры тела до 37-37,2°C, головную боль, боль в горле, слабость.

Анамнез заболевания Жалобы появились 5 дней назад, лечение не проводилось.

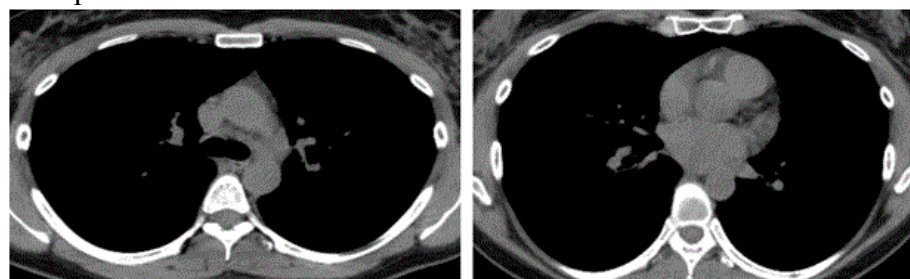
Анамнез жизни. Без особенностей

Объективный статус. Без особенностей

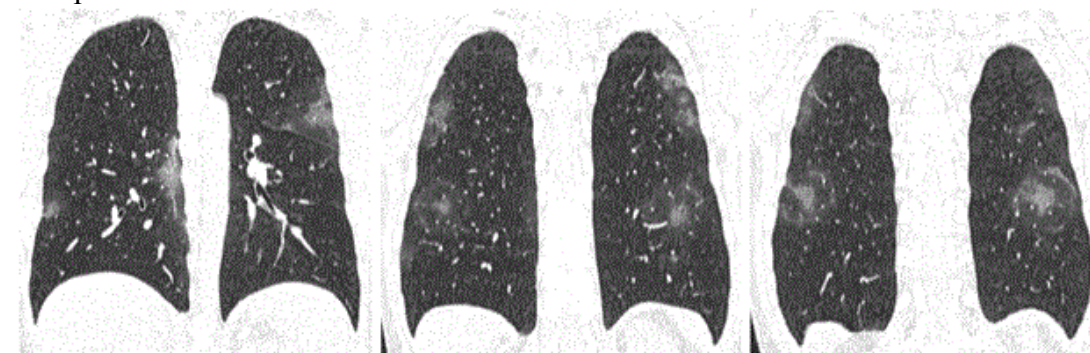
Изображение 1



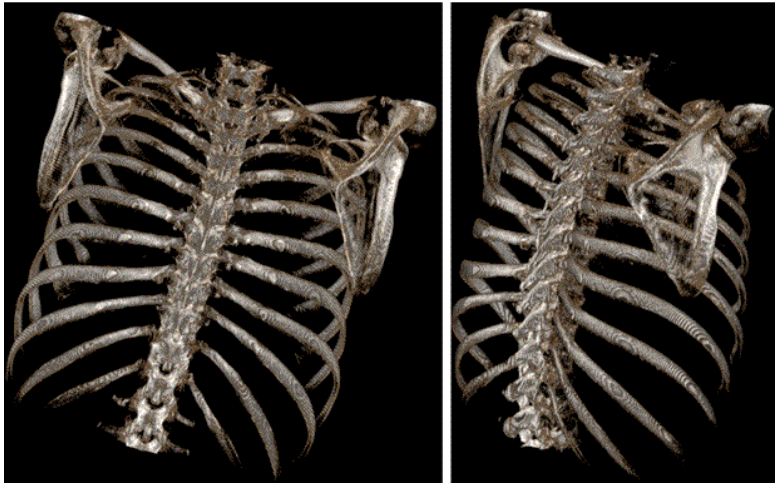
Изображение 2



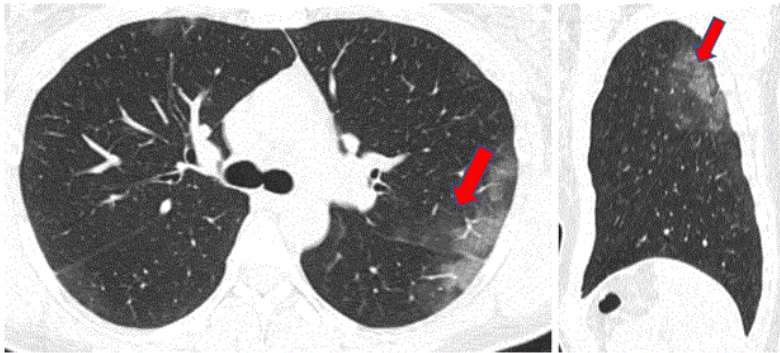
Изображение 3



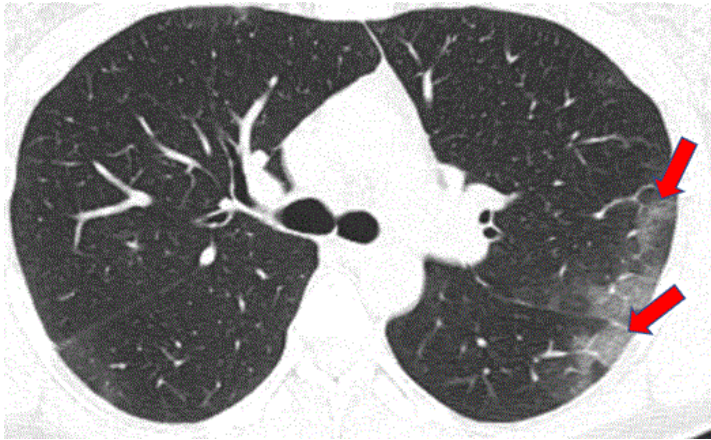Изображение 4



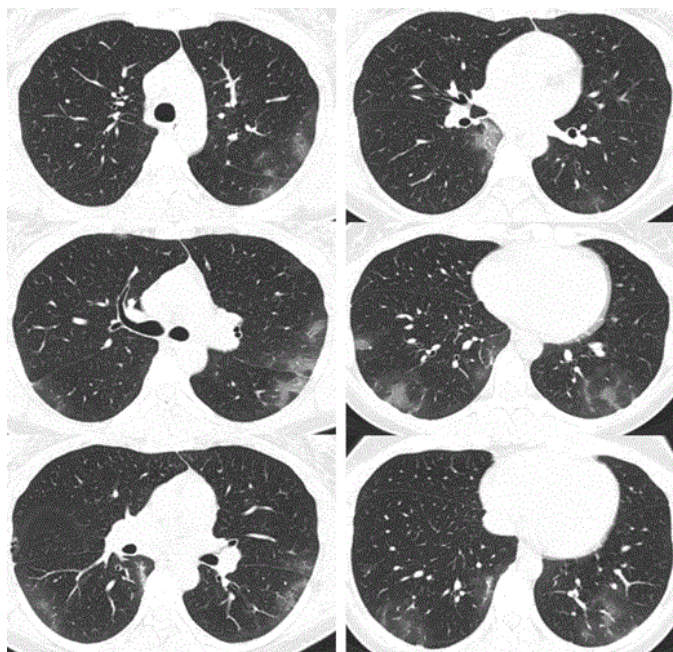
Изображение 5



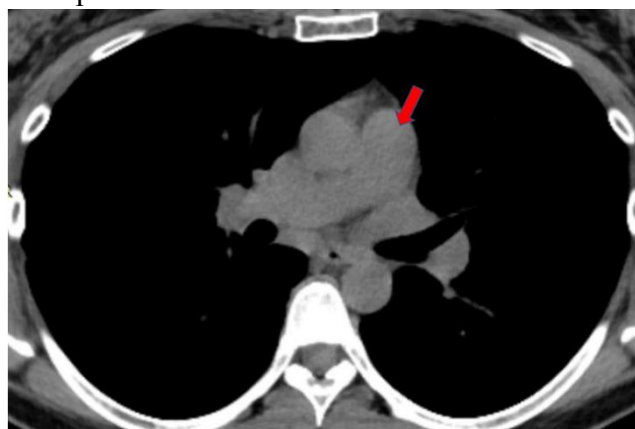Изображение 6



Изображение 7



Изображение 8



1. Назовите метод лучевой диагностики, который был выполнен и представлен на изображении №1
 - А. позитронно-эмиссионная томография
 - Б. многосрезовая линейная рентгеновская томография (томосинтез)
 - В. компьютерная томография с внутривенным контрастированием
 - Г. компьютерная томография без внутривенного контрастирования**
2. На изображении №2 представлено _____ окно визуализации (просмотра)
 - А. Легочное
 - Б. Средостенное**
 - В. Двойное
 - Г. Костное
3. На изображении №3 выполнена реконструкция в _____ плоскости
 - А. Корональной**
 - Б. Трансверзальной
 - В. Сагиттальной
 - Г. Аксиальной
4. Реконструкция, выполненная для получения томограмм на изображении №4, называется
 - А. проекцией минимальной интенсивности (MinIP)**

- Б. объемным рендерингом (3D VRT)**
 В. мультипланарной (MPR)
 Г. проекцией максимальной интенсивности (MIP)
5. На изображении №5 стрелка указывает на ___ сегмент
 А. 6
 Б. 4
В. 1/2
 Г. 3
6. На изображении №6 стрелками отмечены изменения, которые с учетом глоссария Флейшнеровского общества (Fleischner Society 2008), называются
А. участки «матового стекла»
 Б. узелки
 В. зоны изменений по типу «дерево в почках»
 Г. ателектазы
7. Характер выявленных изменений на представленных срезах (изображение №7) наиболее вероятно относится к
 А. Опухолевому
Б. Инфильтративному
 В. Посттравматическому
 Г. Дистрофическому
8. Учитывая жалобы пациентки и данные лучевого исследования (изображение №7), КТ-семиотика в большей степени характерна для
 А. Бактериальной левосторонней полисегментарной пневмонии
 Б. Милиарной туберкулезной диссеминации
 В. Пневмонии, вызванной нетуберкулезными микобактериями
Г. Вирусной двусторонней полисегментарной пневмонии
9. Редко при пневмонии, вызванной коронавирусом COVID-19, при рентгеновском исследовании можно выявить
 А. многочисленные уплотнения легочной ткани различной формы, интенсивности и протяженности
 Б. диффузное альвеолярное повреждение легких
 В. гидроторакс, чаще левосторонний
Г. очаговую инфильтрацию
10. На изображении №8 стрелка указывает на
А. легочный ствол
 Б. левое предсердие
 В. переднюю межжелудочковую артерию
 Г. аорту
11. При компьютерной томографии выделяют ___ тяжести течения коронавирусной инфекции
А. 4 степени
 Б. 3 степени
 В. 5 степеней
 Г. 7 степеней
12. Альтернативным исследованием органов грудной клетки при отсутствии возможности проведения рентгенографии или КТ у пациента с вирусной пневмонией является
 А. Сцинтиграфия

- Б. УЗИ
- В. томосинтез
- Г. МРТ

Ситуационная задача №49.

Ситуация. Пациент 57 лет. Доставлен бригадой скорой медицинской помощи в стационар 10 мая 2020 года.

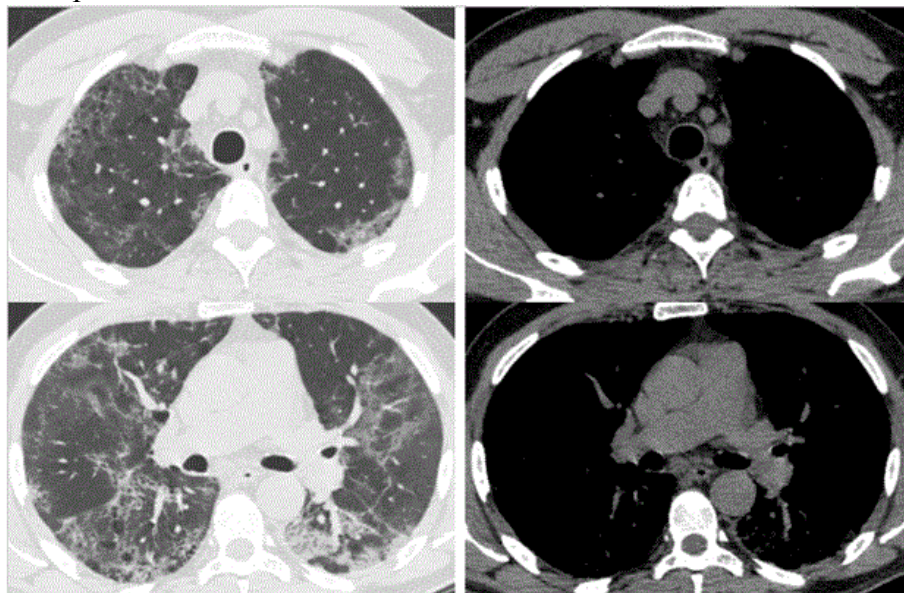
Жалобы. на повышение температуры тела до 38-39,5°C, головную боль, одышку, аносмию, боль в горле, слабость

Анамнез заболевания. Жалобы появились 8 дней назад. Пациент принимал жаропонижающие препараты без значимого эффекта.

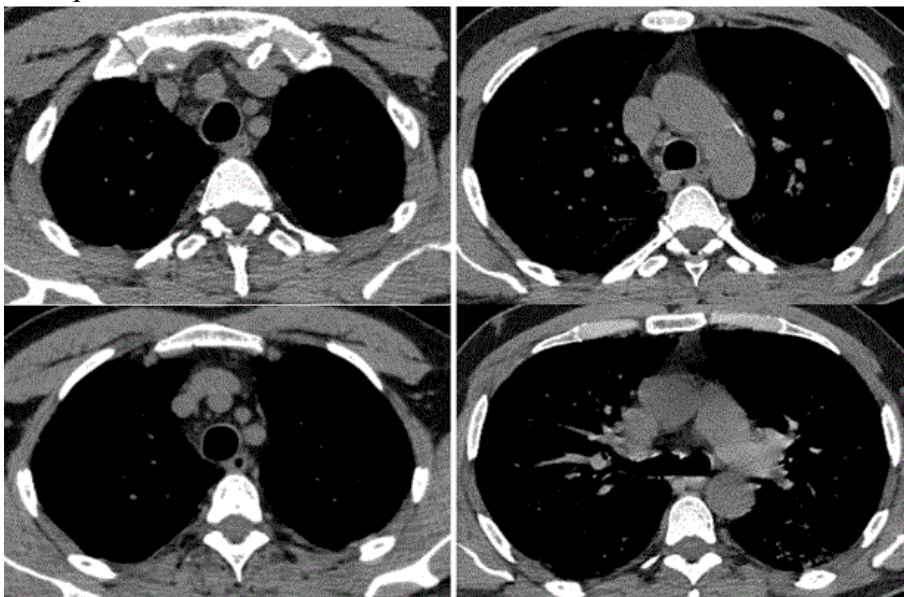
Анамнез жизни. Без особенностей

Объективный статус. Состояние средней тяжести. Одышка, сатурация SpO₂ 93%..

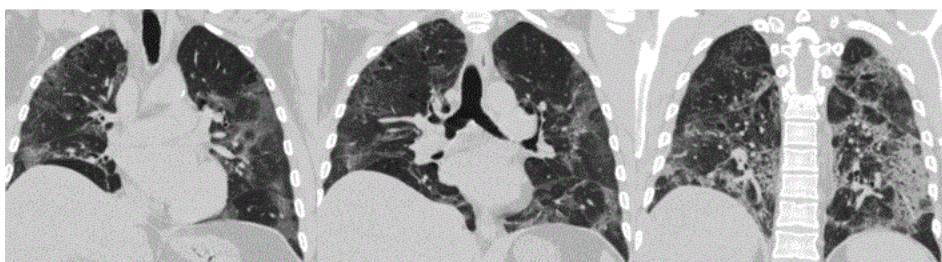
Изображение 1



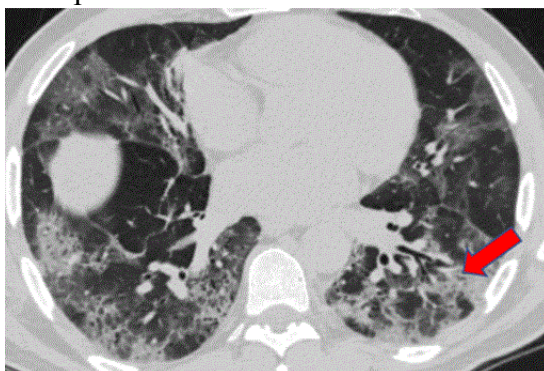
Изображение 2



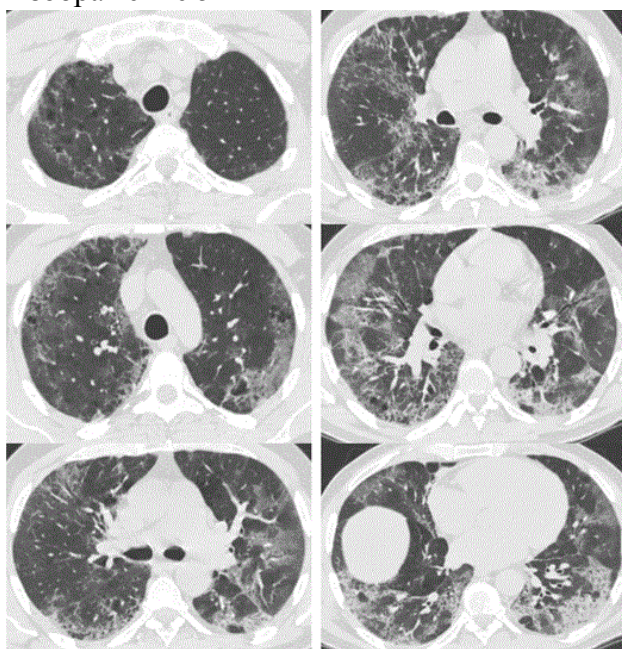
Изображение 3



Изображение 4



Изображение 5



1. Методом лучевой диагностики, который был выполнен пациенту и представлен на изображении №1, является
 - А. компьютерная томография без внутривенного контрастирования
 - Б. многосрезовая линейная рентгеновская томография (томосинтез)
 - В. позитронно-эмиссионная томография
 - Г. компьютерная томография с внутривенным контрастированием
2. На изображении №2 представлено _____ окно визуализации (просмотра)
 - А. Костное
 - Б. Легочное
 - В. Средостенное
 - Г. Двойное
3. На изображении №3 выполнена реконструкция в _____ плоскости
 - А. Корональной
 - Б. Трансверзальной

- В. Сагиттальной
Г. Аксиальной
4. Реконструкция, выполненная для получения томограмм на изображении №3, называется
- А. мультипланарной (MPR)
Б. объемным рендерингом (3D VRT)
В. проекцией максимальной интенсивности (MIP)
Г. проекцией минимальной интенсивности (MinIP)
5. На изображении №4 стрелка указывает на _____ сегмент
- А. 8
Б. 10
В. 6
Г. **9**
6. Характер выявленных изменений на представленных срезах (изображение №5) наиболее вероятно относится к
- А. Посттравматическому
Б. Опухолевому
В. Дистрофическому
Г. **Инфильтративному**
7. Учитывая жалобы, анамнез пациента и данные лучевого исследования (изображение №5) КТ-семиотика в большей степени характерна для
- А. пневмонии, вызванной нетуберкулезными микобактериями
Б. милиарной туберкулезной диссеминации
В. **вирусной двусторонней полисегментарной пневмонии**
Г. бактериальной двусторонней полисегментарной пневмонии
8. При компьютерной томографии выделяют _____ течения коронавирусной инфекции
- А. 7 стадий
Б. 5 стадий
В. 3 стадии
Г. **4 стадии**
9. Стадия КТ-2 означает вовлечение легочной паренхимы при коронавирусной инфекции на КТ до _____ %
- А. 25
Б. **50**
В. 75
Г. 80
10. Редко при пневмонии, вызванной вирусом COVID 19, при рентгеновском исследовании можно выявить
- А. **полости распада**
Б. диффузное альвеолярное повреждение легких
В. многочисленные уплотнения легочной ткани различной формы, интенсивности и протяженности
Г. гидроторакс, чаще левосторонний
11. Альтернативным исследованием органов грудной клетки при отсутствии возможности проведения рентгенографии или КТ у пациента с вирусной пневмонией, вызванной коронавирусом, является
- А. МРТ

Б. УЗИ

В. Сцинтиграфия

Г. Томосинтез

12. С учетом глоссария Флейшнеровского общества (Fleischner Society 2008) консолидацией легочной паренхимы при рентгенографии называется

А. газосодержащее пространство, визуализируемое как участок просветления или низкой плотности

Б. утолщение междольковых и внутридольковых перегородок на фоне уплотнения легочной паренхимы по типу «матового стекла», напоминающее брусчатку неправильной формы

В. уплотнение легочной паренхимы с признаками воздушной бронхограммы

Г. разрушение центрилобулярных альвеолярных стенок и дилатация дыхательных бронхиол и альвеол, прилежащих к ним

Ситуационная задача №50.

Ситуация. Пациент 45 лет. Обратился за медицинской помощью в частный медицинский центр в апреле 2020 года.

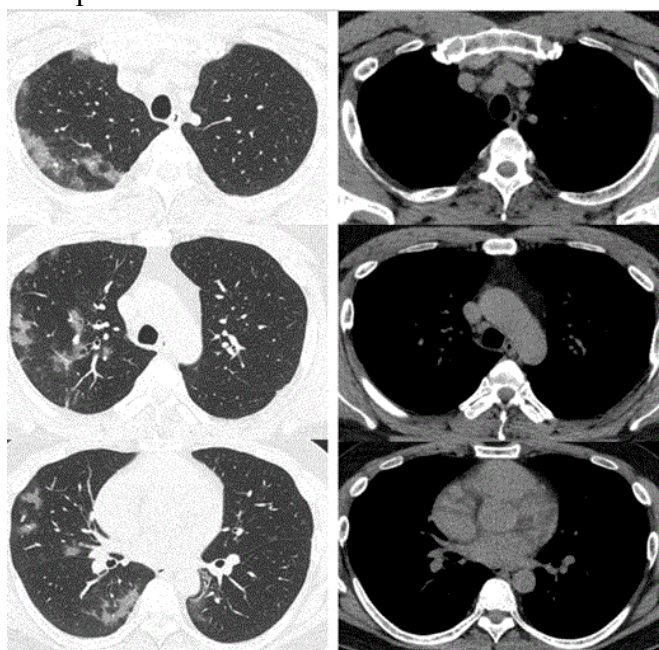
Жалобы. на повышение температуры тела до 38 °С, головную боль, боль в горле, кашель, слабость

Анамнез заболевания. Жалобы появились 7 дней назад.

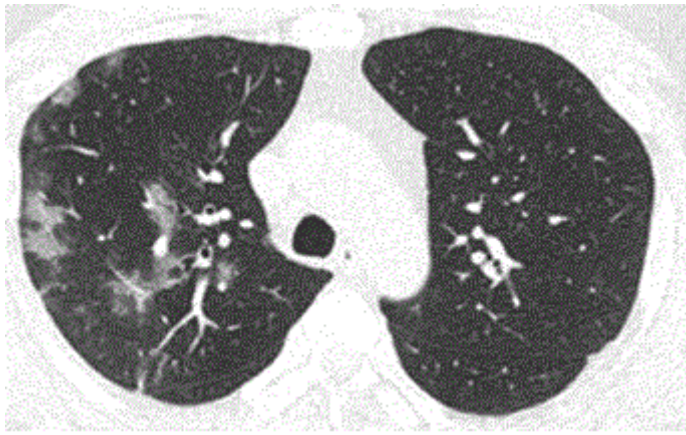
Анамнез жизни. Без особенностей

Объективный статус. Состояние удовлетворительное. Сатурация, SpO₂ 97%.

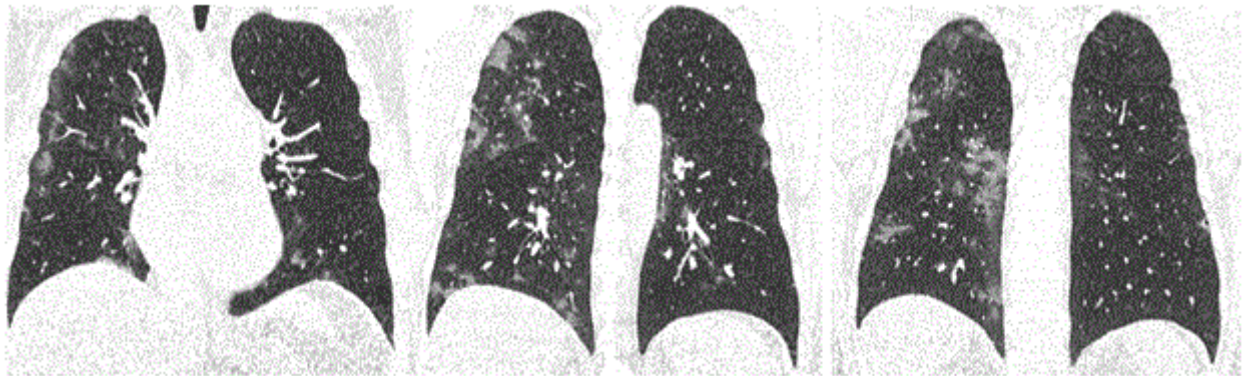
Изображение 1



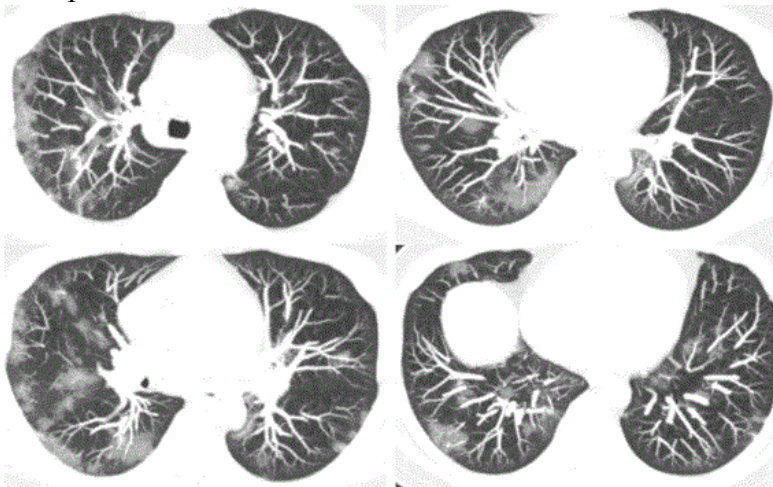
Изображение 2



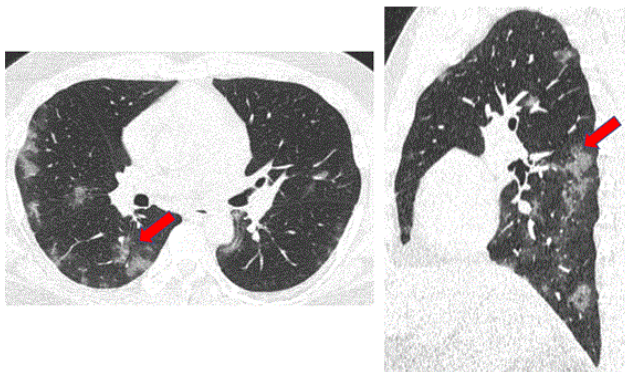
Изображение 3



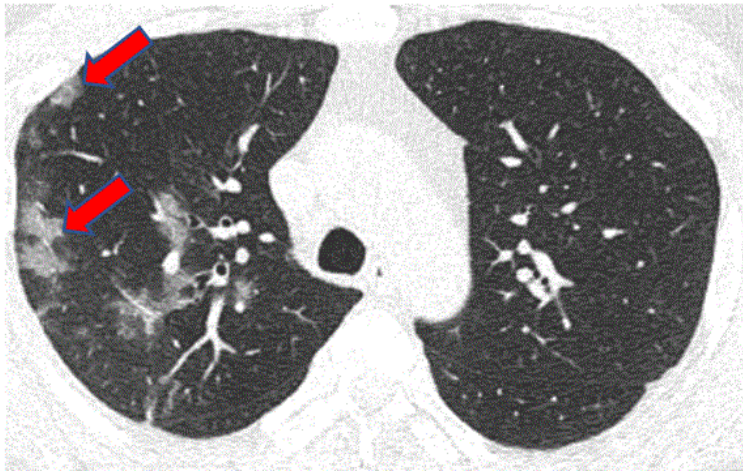
Изображение 4



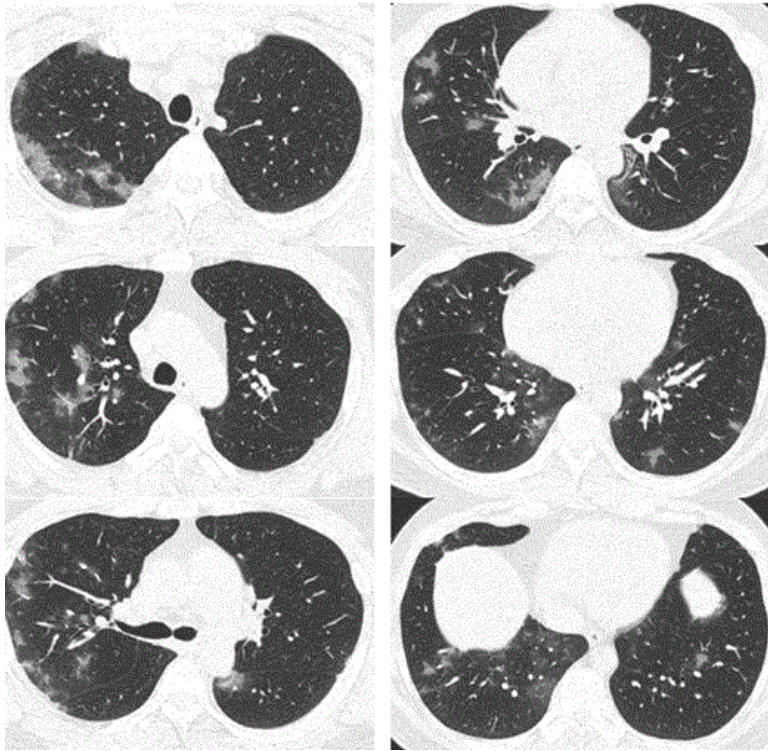
Изображение 5



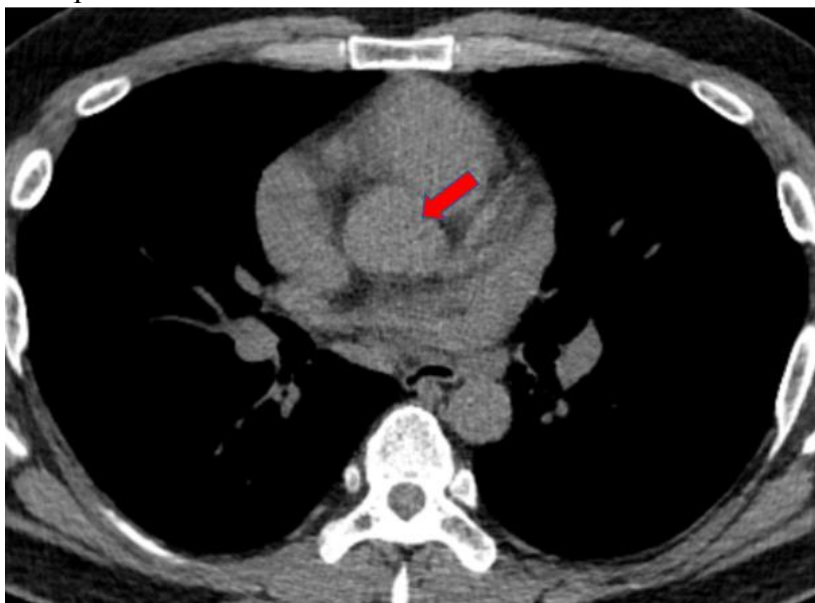
Изображение 6



Изображение 7



Изображение 8



1. Методом лучевой диагностики, который был выполнен пациенту и представлен на изображении №1, является
 - А. компьютерная томография с внутривенным контрастированием
 - Б. многосрезовая линейная рентгеновская томография (томосинтез)
 - В. позитронно-эмиссионная томография
 - Г. компьютерная томография без внутривенного контрастирования**
2. На изображении №2 представлено _____ окно визуализации (просмотра)
 - А. Легочное**
 - Б. Костное
 - В. Двойное
 - Г. Средостенное
3. На представленном изображении №3 выполнена реконструкция в _____ плоскости
 - А. Аксиальной
 - Б. Сагиттальной
 - В. Корональной**
 - Г. Трансверзальной
4. Реконструкция, выполненная для получения томограмм на изображении №4, называется
 - А. криволинейной мультипланарной (MPR)
 - Б. объемным рендерингом (3D VRT)
 - В. проекцией минимальной интенсивности (MinIP)
 - Г. проекцией максимальной интенсивности (MIP)**
5. На изображении №5 стрелки указывают на _____ сегмент
 - А. 2
 - Б. 4
 - В. 3
 - Г. 6**
6. На изображении №6 стрелками отмечены изменения, которые с учетом глоссария Флейшнеровского общества (Fleischner Society 2008) называются
 - А. участками «матового стекла»**
 - Б. зонами изменений по типу «дерево в почках»
 - В. узелками
 - Г. ателектазами
7. Характер выявленных изменений на представленных срезах (изображение №7) наиболее вероятно относится к
 - А. Посттравматическому
 - Б. Инfiltrативному**
 - В. Опухолевому
 - Г. Дистрофическому
8. Учитывая данные лучевого исследования (изображение №7) и анамнез пациента КТ-семиотика в большей степени характерна для
 - А. идиопатического легочного фиброза
 - Б. липоидной пневмонии
 - В. двусторонней полисегментарной вирусной пневмонии**
 - Г. милиарной туберкулезной диссеминации
9. Редко при пневмонии, вызванной коронавирусом COVID 19, при рентгеновском исследовании можно выявить

- А. гидроторакс, чаще левосторонний
 - Б. многочисленные уплотнения легочной ткани различной формы, интенсивности и протяженности
 - В. диффузное альвеолярное повреждение легких
 - Г. расширение корней легких**
10. Стадия РГ-3 означает вовлечение легочной паренхимы при коронавирусной инфекции на рентгенограмме до ____ %
- А. 20
 - Б. 50
 - В. 75**
 - Г. 80
11. На изображении №8 стрелка указывает на
- А. верхнюю полую вену
 - Б. правый желудочек
 - В. восходящую часть аорты**
 - Г. легочный ствол
12. С учетом глоссария Флейшнеровского общества (Fleischner Society 2008) термин «центрилобулярная эмфизема» означает
- А. уплотнение легочной паренхимы с признаками воздушной бронхограммы
 - Б. газосодержащее пространство, визуализируемое как участок просветления или низкой плотности
 - В. разрушение центрилобулярных альвеолярных стенок и дилатацию дыхательных бронхиол и альвеол, прилежащих к ним**
 - Г. утолщение междольковых и внутридольковых перегородок на фоне уплотнения легочной паренхимы по типу «матового стекла», напоминающее брусчатку неправильной формы

Ситуационная задача №51.

Ситуация. Пациентка 32 лет. Обратилась за медицинской помощью в частный медицинский центр в апреле 2020 г.

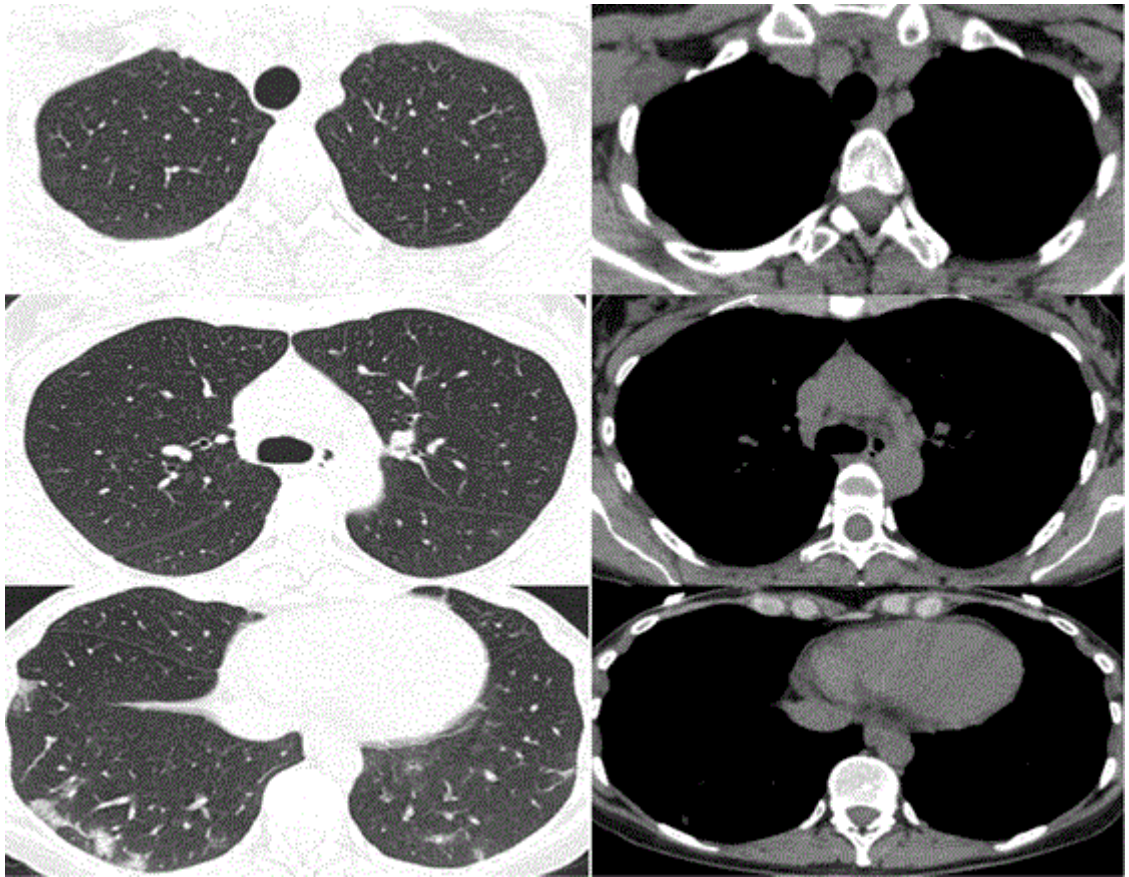
Жалобы. на повышение температуры тела до 38 °С, головную боль, боль в горле, кашель, слабость

Анамнез заболевания. Жалобы появились 7 дней назад после контакта с родственником, зараженным коронавирусной инфекцией.

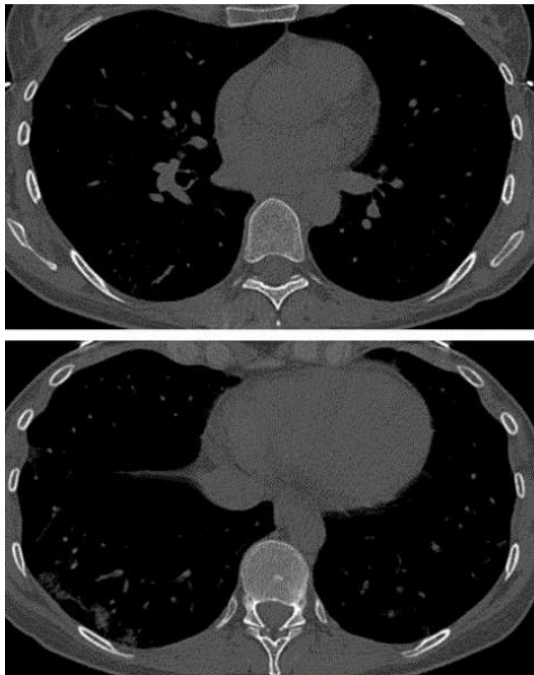
Анамнез жизни. Без особенностей.

Объективный статус. Состояние удовлетворительное. Сатурация SpO₂ 97%.

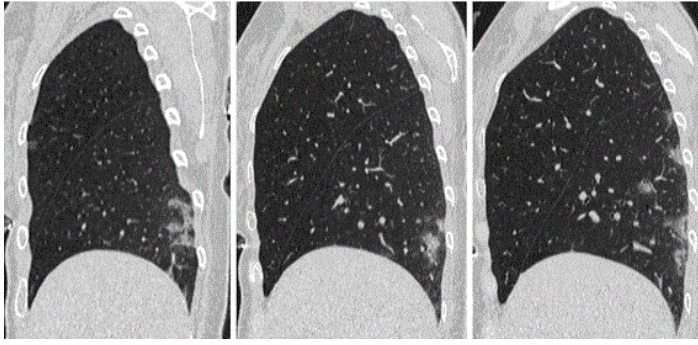
Изображение 1



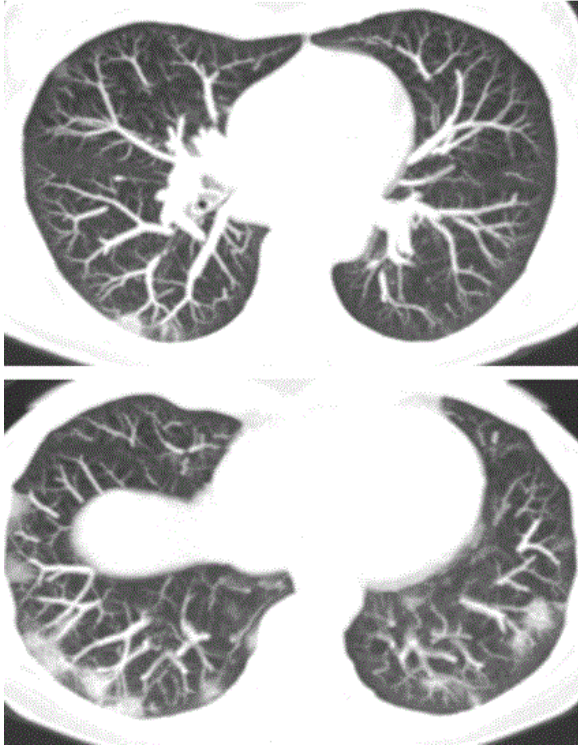
Изображение 2



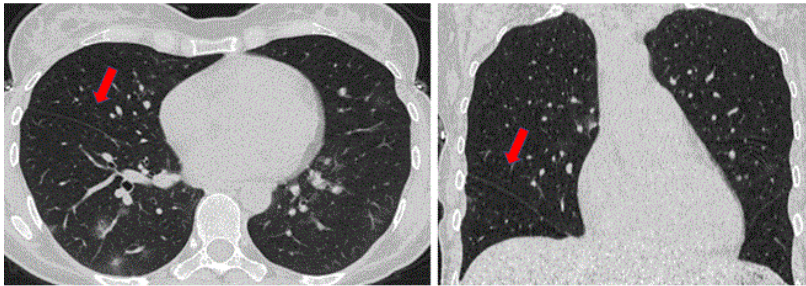
Изображение 3



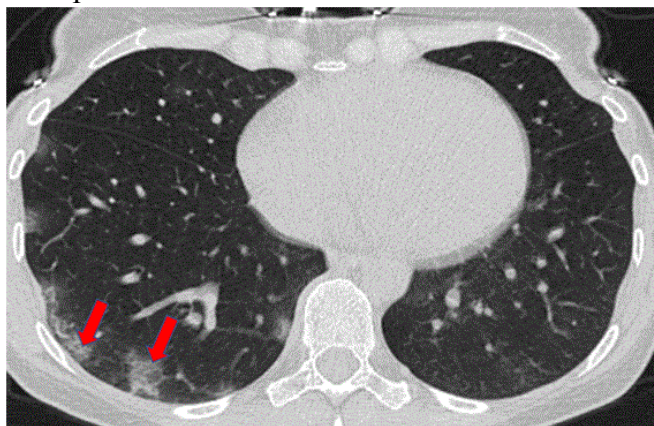Изображение 4



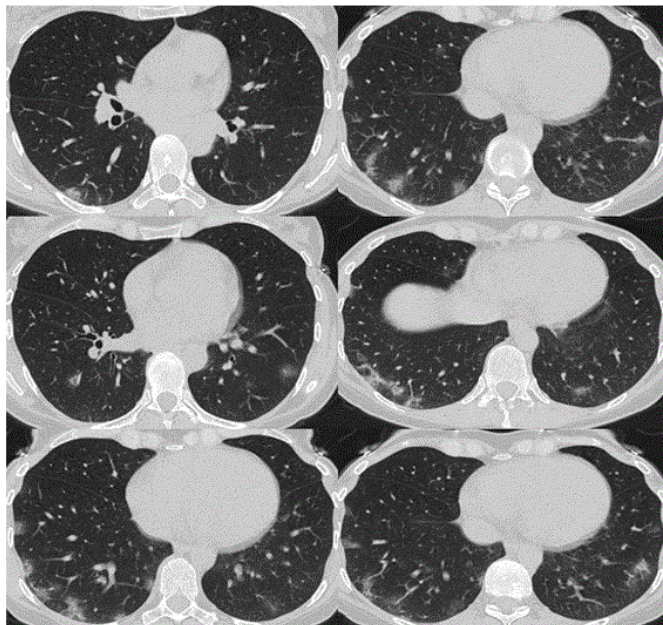
Изображение 5



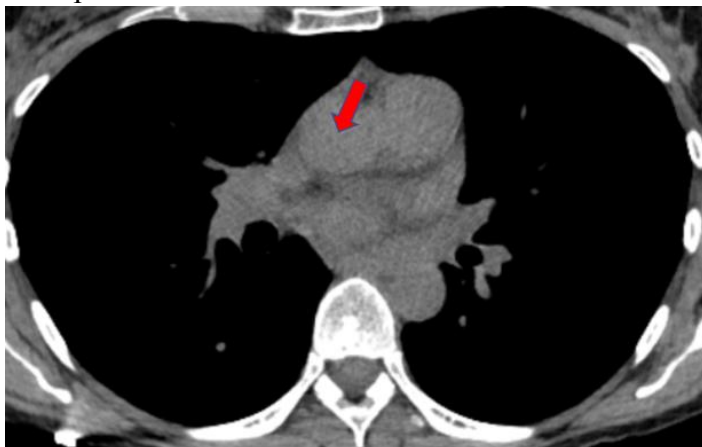
Изображение 6



Изображение 7



Изображение 8



1. Методом лучевой диагностики, который был выполнен и представлен на изображении №1, является
 - А. компьютерная томография с внутривенным контрастированием
 - Б. компьютерная томография без внутривенного контрастирования**
 - В. позитронно-эмиссионная томография
 - Г. многосрезовая линейная рентгеновская томография (томосинтез)
2. На изображении №2 представлено _____ окно визуализации (просмотра)
 - А. Двойное
 - Б. Легочное
 - В. Средостенное
 - Г. Костное**
3. На представленном изображении №3 выполнена реконструкция в _____ плоскости
 - А. Аксиальной
 - Б. Корональной
 - В. Фронтальной
 - Г. Сагиттальной**
4. Реконструкция, выполненная для получения томограмм на изображении №4, называется

- А. проекцией минимальной интенсивности (MinIP)
 - Б. криволинейной мультипланарной (MPR)
 - В. объемным рендерингом (3D VRT)
 - Г. проекцией максимальной интенсивности (MIP)**
5. На изображении №5 стрелки указывают на _____ сегмент
- А. 6
 - Б. 4**
 - В. 5
 - Г. 8
6. На изображении №6 стрелками отмечены изменения, которые с учетом глоссария Флейшнеровского общества (Fleischner Society 2008) называются
- А. симптомом Гало
 - Б. матовым стеклом**
 - В. ателектазами
 - Г. мицетомами
7. Характер выявленных изменений на представленных срезах (изображение №7) наиболее вероятно относится к
- А. Инфильтративному**
 - Б. Посттравматическому
 - В. Опухолевому
 - Г. Дистрофическому
8. С учетом эпидемиологической обстановки в РФ в момент обследования пациентки КТ-семиотика (изображение №7) в большей степени характерна для
- А. двусторонней полисегментарной вирусной пневмонии**
 - Б. идиопатического легочного фиброза
 - В. двусторонней липоидной пневмонии
 - Г. правосторонней нижнедолевой бактериальной пневмонии
9. Редко при пневмонии, вызванной коронавирусом COVID-19, на рентгенограмме можно выявить
- А. гидроторакс, чаще левосторонний
 - Б. диффузное альвеолярное повреждение легких
 - В. многочисленные уплотнения легочной ткани различной формы, интенсивности и протяженности
 - Г. очаговую инфильтрацию**
10. Стадия РГ-2 означает вовлечение легочной паренхимы при коронавирусной инфекции на рентгенограмме до _____ %
- А. 20
 - Б. 75
 - В. 50**
 - Г. 80
11. На изображении №8 стрелка указывает на
- А. ушко левого правого предсердия
 - Б. легочный ствол
 - В. восходящую часть аорты**
 - Г. верхнюю полую вену
12. С учетом глоссария Флейшнеровского общества (Fleischner Society 2008) «симптом обратного гало» означает

- А. газосодержащее пространство, визуализируемое как участок просветления или низкой плотности
- Б. сферичной формы уплотнение по типу «матового стекла», которое окружено консолидацией**
- В. уплотнение легочной паренхимы с признаками воздушной бронхограммы
- Г. утолщение междольковых и внутридольковых перегородок на фоне уплотнения легочной паренхимы по типу «матового стекла», напоминающее брусчатку неправильной формы

Ситуационная задача №52.

Ситуация. Пациент 67 лет с жалобами на боль в грудной клетке..

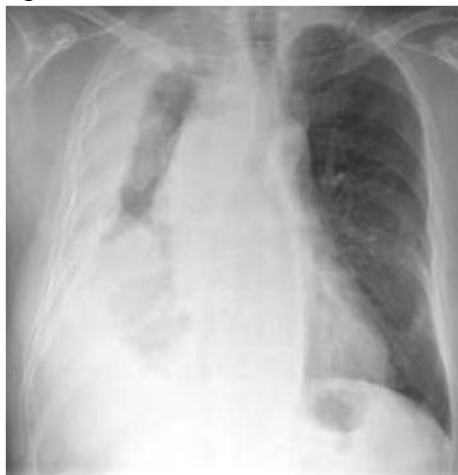Жалобы. Жалобы на постоянную тянущую боль в правой половине грудной клетки, которая усиливается при вдохе.

Анамнез заболевания. Жалобы появились около 4 месяцев назад, постепенно нарастают. Проводилось лечение от межреберной невралгии.

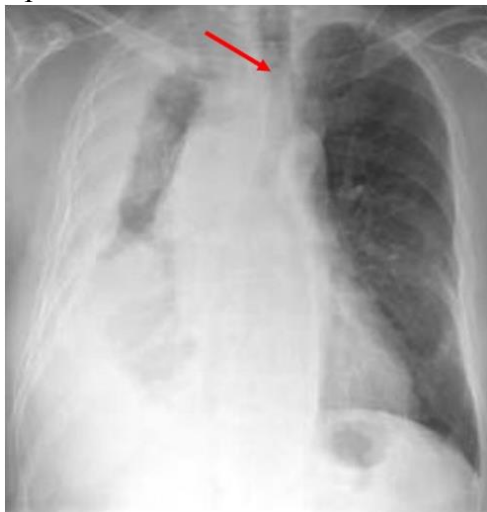
Анамнез жизни. Много лет работал в строительной индустрии.

Объективный статус. Без особенностей.

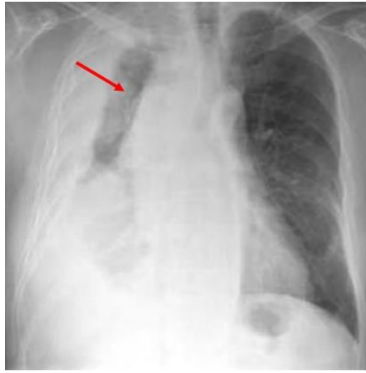
Изображение 1



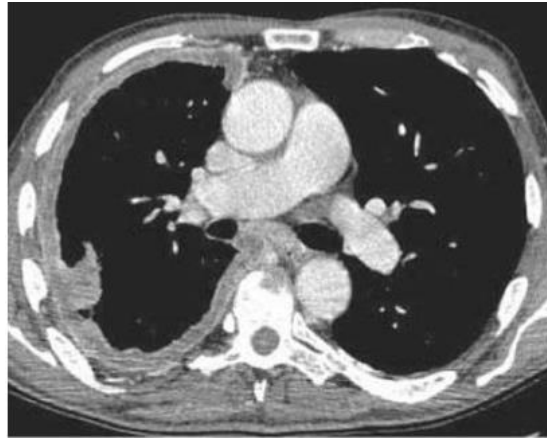
Изображение 2



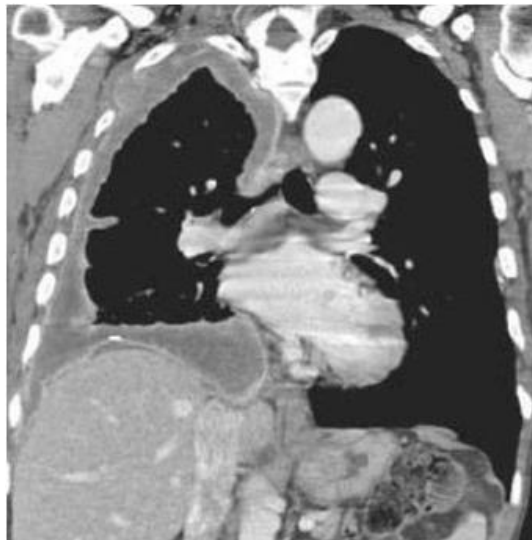
Изображение 3



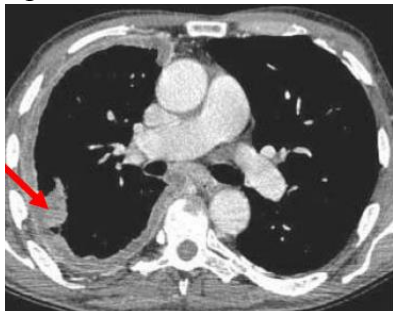
Изображение 4



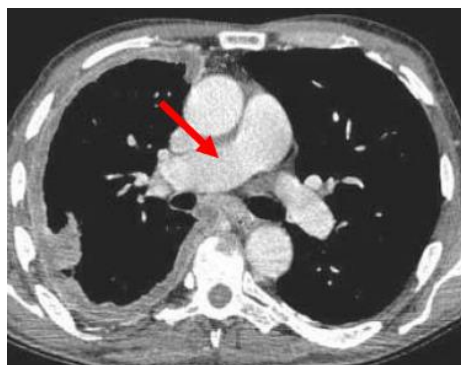
Изображение 5



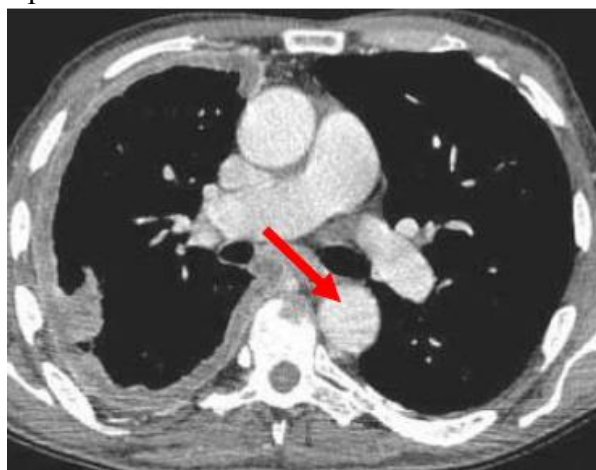
Изображение 6



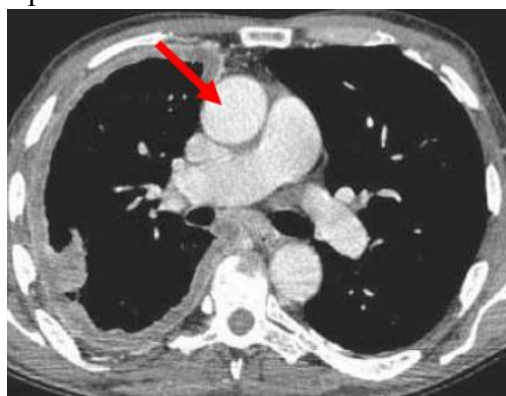
Изображение 7



Изображение 8



Изображение 9



1. Методом лучевой диагностики, который был выполнен и представлен на изображении №1, является
 - А. томосинтез органов грудной клетки в передней проекции
 - Б. рентгенография органов грудной клетки в боковой проекции
 - В. обзорная рентгенография легких в передней проекции**
 - Г. рентгеноскопия легких
2. На изображении №2 стрелка указывает на
 - А. верхушку правого легкого
 - Б. трахею**
 - В. левый главный бронх
 - Г. аорту
3. На изображении №3 стрелка указывает на
 - А. трахею
 - Б. левый главный бронх

- В. аорту
Г. **правое легкое**
4. Методом лучевой диагностики, который был выполнен при дальнейшем обследовании и представлен на изображении №4, является
А. компьютерная томография без внутривенного контрастирования
Б. компьютерная томография с внутривенным контрастированием
В. магнитно-резонансная томография с внутривенным контрастированием
Г. многосрезовая линейная рентгеновская томография
5. На изображении №5 выполнена реконструкция в _____ плоскости
А. **Корональной**
Б. Сагиттальной
В. Трансверзальной
Г. Аксиальной
6. Реконструкция, выполненная для получения томограммы на изображении №5, называется
А. проекцией максимальной интенсивности (MIP)
Б. мультипланарной (MPR)
В. проекцией минимальной интенсивности (MinIP)
Г. объемным рендерингом (VRT)
7. На изображении №5 сканирование представлено в _____ окне просмотра
А. Костном
Б. Мягкотканом
В. Плевральном
Г. Легочном
8. На изображении №6 стрелка указывает на
А. деструкцию ребра и внекостный компонент
Б. циркулярное узловое утолщение плевры
В. периферическое образование в легком
Г. лимфаденопатию
9. Выявленные изменения с учетом представленных данных лучевых методов исследования в большей степени могут соответствовать
А. периферическому раку правого легкого
Б. консолидации нижней доли правого легкого
В. мезотелиоме плевры
Г. липоме плевры
10. На изображении №7 стрелка указывает на
А. ушко левого предсердия
Б. восходящий отдел аорты
В. правую легочную артерию
Г. дугу аорты
11. На изображении №8 стрелка указывает на
А. ушко предсердия
Б. корень левого легкого
В. дугу аорты
Г. нисходящий отдел аорты
12. На изображении №9 стрелка указывает на

- А. непарную вену
- Б. общий ствол легочной артерии
- В. восходящий отдел аорты**
- Г. правое предсердие

Ситуационная задача №53.

Ситуация. Мужчина 60 лет ударился грудной клеткой об руль при аварийном торможении.

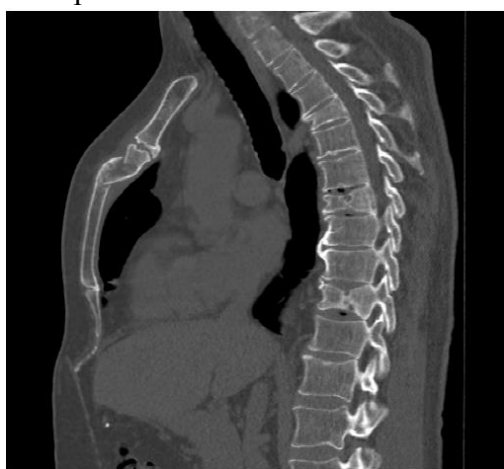Жалобы на боль в области грудной клетки, одышку.

Анамнез заболевания. Автомобильная авария накануне обращения.

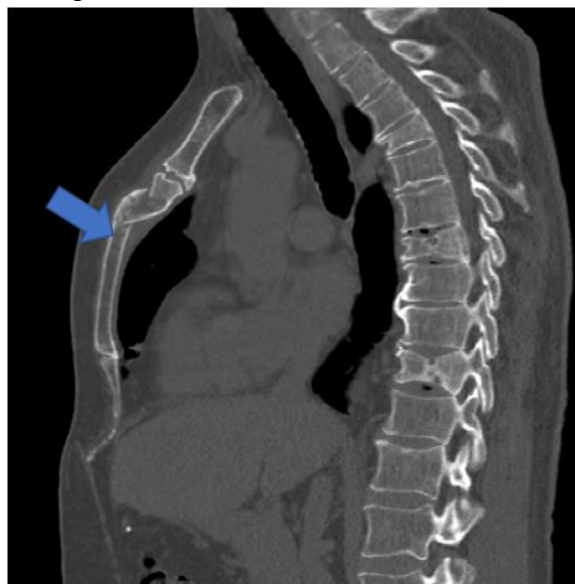Анамнез жизни. Без особенностей.

Объективный статус. Состояние средней тяжести. Отмечается отставание в дыхании правой половины грудной клетки

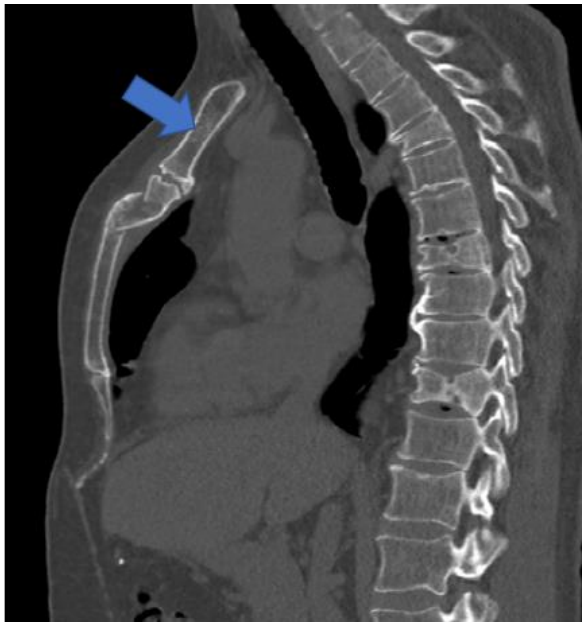Изображение 1



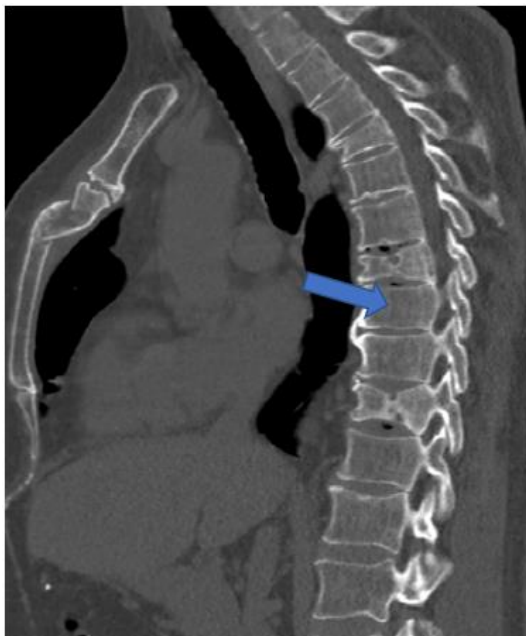
Изображение 2



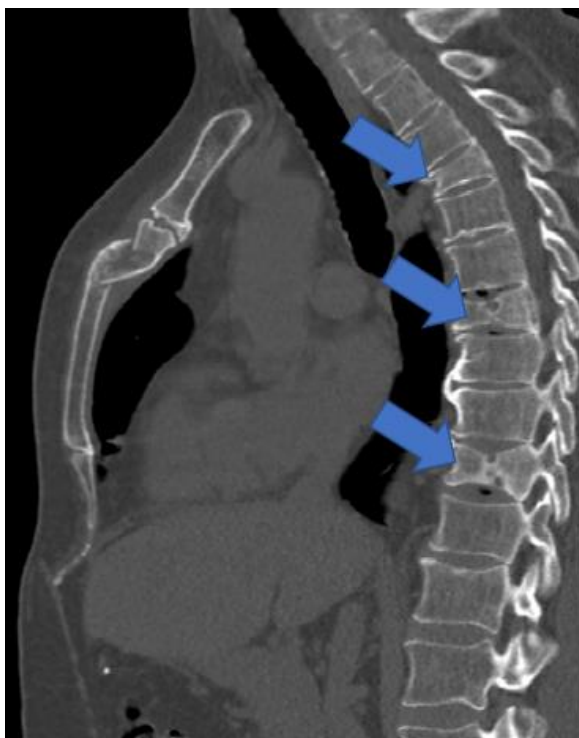
Изображение 3



Изображение 4



Изображение 5



1. Назовите метод лучевой диагностики, который был выполнен и представлен на изображении №1
 - А. Томосинтез
 - Б. магнитно-резонансная томография
 - В. компьютерная томография**
 - Г. рентгенография
2. На изображении №1 выполнена реконструкция в _____ плоскости
 - А. Аксиальной
 - Б. Корональной
 - В. Трансверзальной
 - Г. Сагиттальной**
3. На изображении №1 представлено _____ окно визуализации (просмотра)
 - А. Легочное
 - Б. Костное**
 - В. Мягкотканое
 - Г. Двойное
4. Реконструкция, выполненная для получения томограммы на изображении №1, называется
 - А. мультипланарной (MPR)**
 - Б. объемным рендерингом (VRT)
 - В. проекцией максимальной интенсивности (MIP)
 - Г. проекцией минимальной интенсивности (MinIP)
5. На изображении №2 стрелка указывает на
 - А. тело грудины**
 - Б. грудинный конец ключицы
 - В. передний отрезок ребра
 - Г. мечевидный отросток грудины
6. На изображении №3 стрелка указывает на _____ грудины
 - А. мечевидный отросток
 - Б. тело

- В. бугорок
Г. рукоятку
7. Учитывая клинико-рентгенологические данные в грудине, можно предположить
А. Перелом
 Б. Кисту
 В. Остеомиелит
 Г. остеогенную саркому
8. На изображении №4 стрелка указывает на _____ позвонка
 А. Дужку
 Б. поперечный отросток
 В. верхний суставной отросток
Г. тело
9. На изображении №5 изменения, указанные стрелками, соответствуют _____ позвонков
 А. Гемангиомам
Б. клиновидной деформации
 В. специфическому спондилиту
 Г. литической опухолевой деструкции
10. Оптимальным методом выявления отека костного мозга при острой травме позвоночника является
А. магнитно-резонансная томография
 Б. компьютерная томография
 В. дискография
 Г. многосрезовая линейная рентгеновская томография
11. При подозрении на посттравматическую миелопатию спинного мозга пациенту необходимо выполнить
 А. многосрезовую линейную рентгеновскую томографию
Б. магнитно-резонансную томографию
 В. компьютерную томографию
 Г. дискографию
12. С целью оценки выраженности спондилолистеза проводится
 А. магнитно-резонансная томография
Б. рентгенография с функциональными пробами
 В. рентгенография без функциональных проб
 Г. компьютерная томография

Ситуационная задача №54.

Ситуация. Мужчина 40 лет споткнулся, упал, ударившись левым коленом..

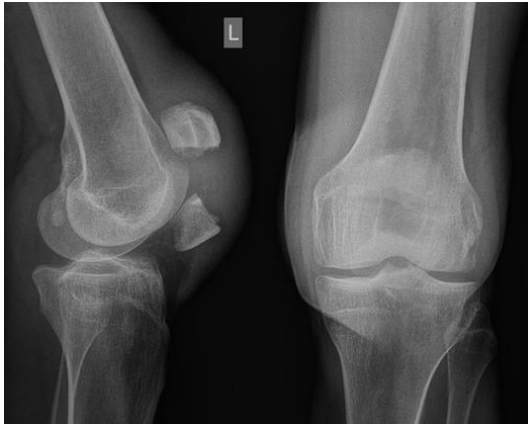Жалобы. на боль и ограничение подвижности в левом коленном суставе.

Анамнез заболевания. Считает себя больным с момента получения травмы.

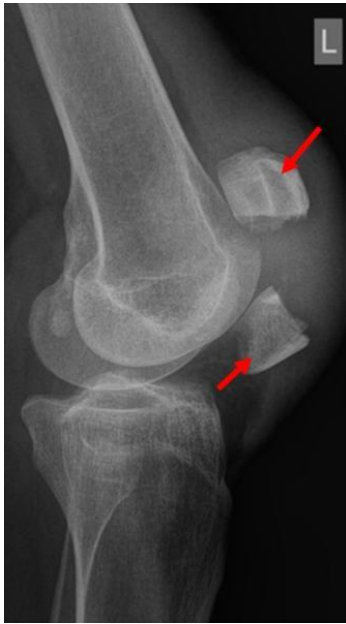Анамнез жизни. Не отягощен.

Объективный статус. Коленный сустав увеличен в размерах, по передней поверхности отмечается гематома. Движения ограничены. Пальпация резко болезненная.

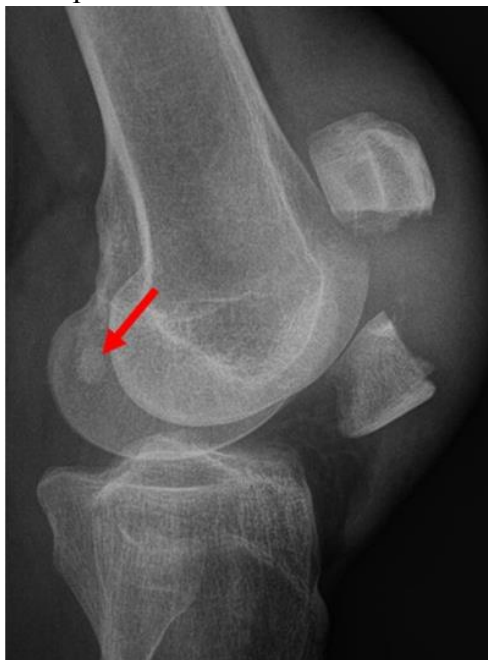Изображение 1



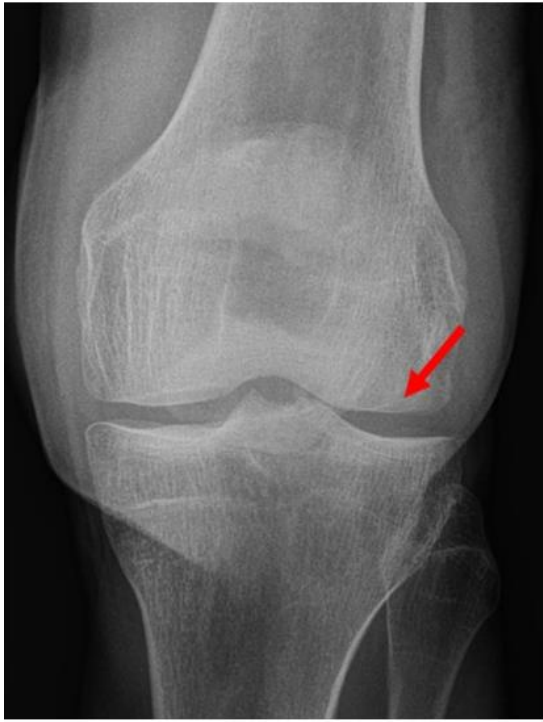Изображение 2



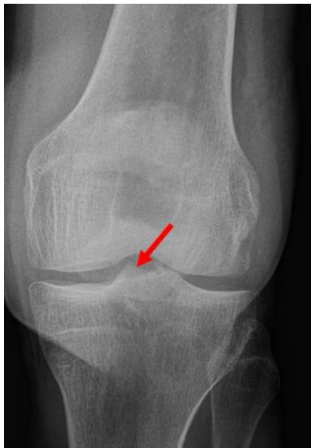Изображение 3



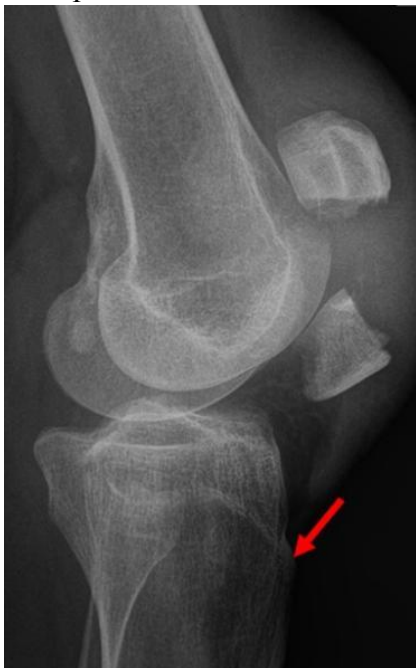Изображение 4



Изображение 5



Изображение 6



1. Назовите метод лучевой диагностики, который был выполнен и представлен на изображении №1
 - А. магнитно-резонансная томография
 - Б. рентгенография**
 - В. томосинтез
 - Г. компьютерная томография
2. Проекциями, представленными на изображении №1, являются
 - А. боковая и косая
 - Б. косая и прямая
 - В. прямая и боковая**
 - Г. полуаксиальная и прямая
3. На изображении №2 стрелки указывают на
 - А. жировое тело Гоффа
 - Б. ретинакулум
 - В. надколенник**
 - Г. сесамовидную кость
4. На изображении №1 можно предположить _____ перелом надколенника
 - А. Поперечный**
 - Б. Остеохондральный
 - В. Вертикальный
 - Г. Многооскольчатый
5. Смещение костных фрагментов (изображение №1) происходит по
 - А. длине и под углом**
 - Б. периферии
 - В. длине с захождением
 - Г. длине с вклиниванием
6. Анатомическая структура, обозначенная стрелкой на изображении №3
 - А. перелом мышелка бедренной кости
 - Б. персистирующий апофиз
 - В. фавелла**
 - Г. костно-хрящевой экзостоз
7. Явным рентгенологическим симптомом перелома является
 - А. линия перелома**
 - Б. кортикальный козырек
 - В. периостальная реакция
 - Г. увеличение объема мягких тканей
8. Стрелкой на изображении №4 обозначен
 - А. медиальный мыщелок бедренной кости
 - Б. медиальный ретинакулум
 - В. латеральный мыщелок бедренной кости**
 - Г. бугристость большеберцовой кости
9. На изображении №5 стрелка указывает на
 - А. Фавеллу
 - Б. эпифизарную линию
 - В. бугристость большеберцовой кости
 - Г. медиальный межмышцелковый бугорок**
10. На изображении №6 стрелка указывает на

- А. медиальный межмышечковый бугорок
- Б. бугристость большеберцовой кости**
- В. ретинакулум
- Г. фавеллу

11. В образовании коленного сустава не участвует

- А. Надколенник
- Б. большеберцовая кость
- В. бедренная кость
- Г. малоберцовая кость**

12. По форме суставных поверхностей коленный сустав является

- А. Мыщелковым**
- Б. Цилиндрическим
- В. Эллипсоидным
- Г. Седловидным

Ситуационная задача №55.

Ситуация. Пациентка 38 лет обратилась в частный медицинский центр для обследования.

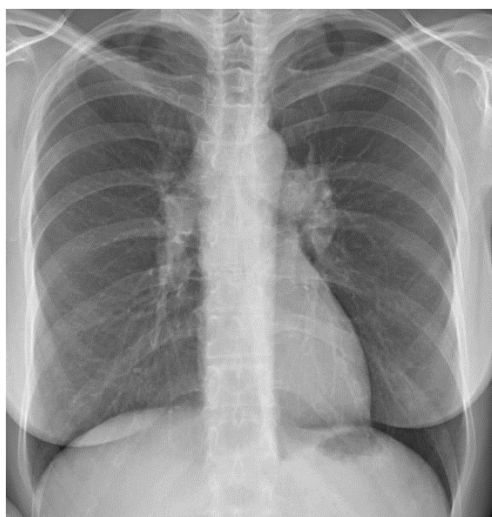Жалобы. на слабость, утомляемость, сухой кашель, сердцебиение на протяжении 3 недель

Анамнез заболевания. Хронические заболевания, инфекции отрицает.

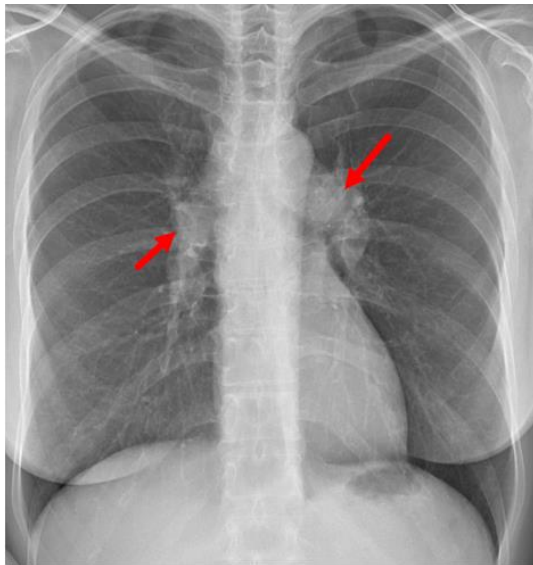
Анамнез жизни. Без особенностей

Объективный статус. Состояние средней тяжести. Температура тела – 37,2°C.

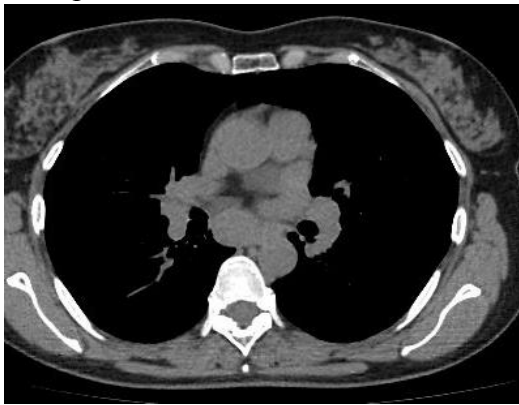Изображение 1



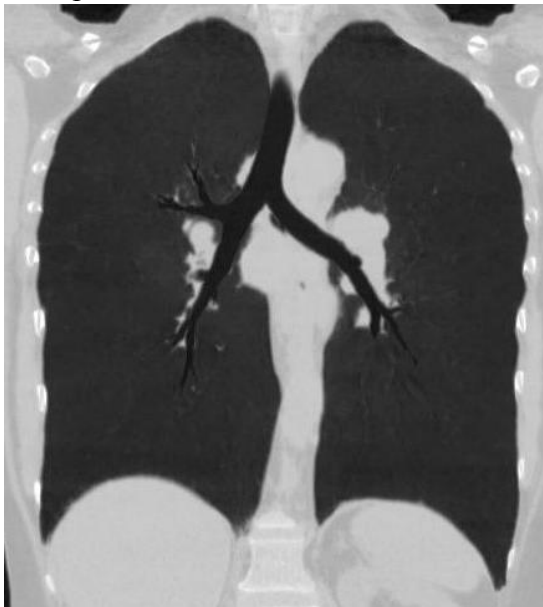Изображение 2



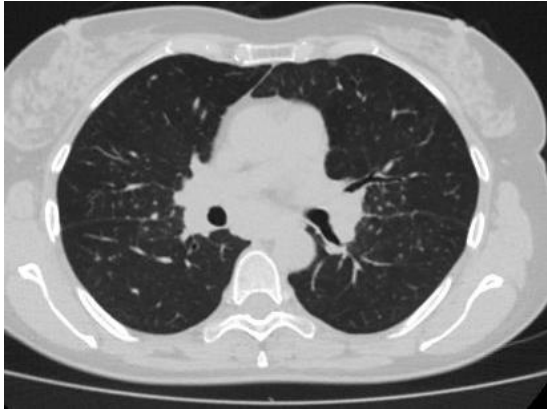Изображение 3



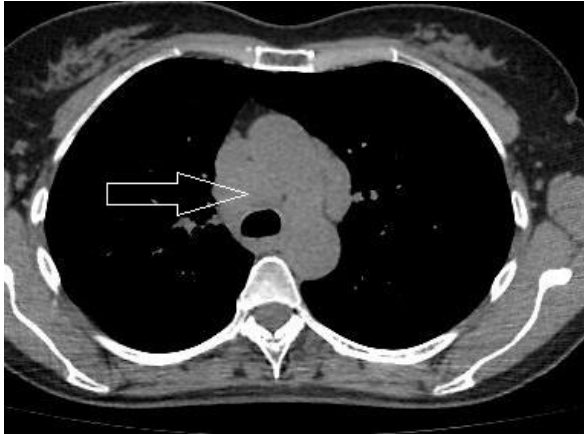
Изображение 4



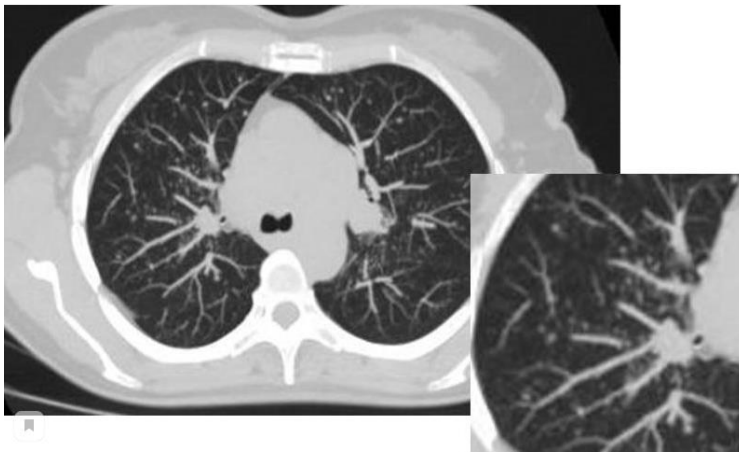
Изображение 5



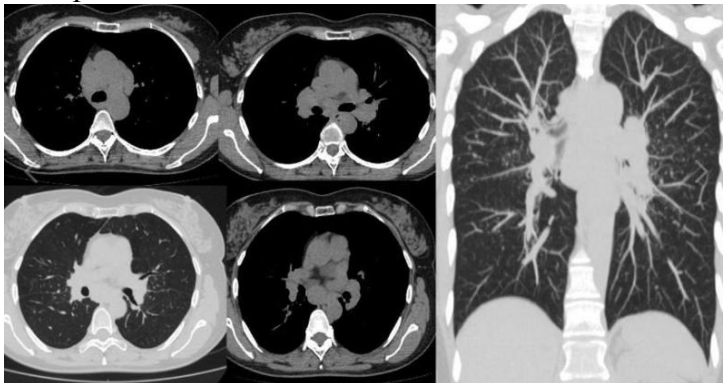
Изображение 6



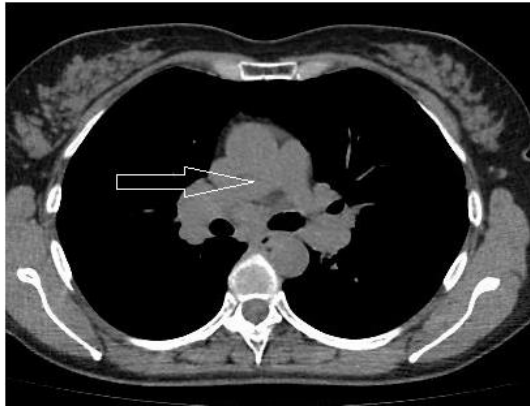
Изображение 7



Изображение 8



Изображение 9



1. Методом лучевой диагностики, который был выполнен и представлен на изображении №1, является
 - А. томосинтез органов грудной клетки в передней проекции
 - Б. рентгеноскопия легких
 - В. рентгенография органов грудной клетки в боковой проекции
 - Г. обзорная рентгенография легких в передней проекции**
2. На изображении №2 стрелки указывают на
 - А. объемное образование переднего верхнего средостения
 - Б. тромбоз легочных артерий
 - В. нарушение бронхиальной проводимости
 - Г. увеличенные внутригрудные лимфатические узлы**
3. Рекомендованным лучевым методом для дообследования пациентки является
 - А. компьютерная томография**
 - Б. линейная томография
 - В. ЭХО-КГ
 - Г. Сцинтиграфия
4. На изображении №3 сканирование представлено в _____ окне просмотра
 - А. Легочном
 - Б. Костном
 - В. Двойном
 - Г. Мягкотканом**
5. Реконструкция, выполненная для получения томограммы на изображении №4, называется
 - А. мультипланарной (MPR)
 - Б. проекцией максимальной интенсивности (MIP)
 - В. объемным рендерингом (VRT)
 - Г. проекцией минимальной интенсивности (MinIP)**
6. Изображение №5 представлено в _____ окне визуализации (просмотра)
 - А. Мягкотканом
 - Б. Легочном**
 - В. Костном
 - Г. Плевральном
7. Структура, указанная стрелкой на изображении №6, является
 - А. лимфатическим узлом нижней паратрахеальной группы справа группы (4R)**
 - Б. лимфатическим узлом ворот легкого справа (10 R)

- В. дугой аорты
 - Г. правым предсердием
8. Тип расположения очагов на представленном изображении №7 называется
- А. Парасептальным
 - Б. Хаотичным
 - В. Перибронховаскулярным**
 - Г. Субплевральным
9. Клинико-лучевые изменения (изображение №8) в большей степени соответствуют
- А. гистиоцитозу Х
 - Б. саркоидозу**
 - В. двусторонней бактериальной пневмонии
 - Г. туберкулезу внутригрудных лимфатических узлов
10. Классификация внутригрудного саркоидоза, основанная на данных лучевого обследования, включает
- А. 5 стадий
 - Б. 3 стадии
 - В. 4 стадии**
 - Г. 7 стадий
11. На представленном изображении №9 стрелка указывает на
- А. дугу аорты
 - Б. правую легочную вену
 - В. правую легочную артерию**
 - Г. лимфатический узел
12. В норме диаметр правой нижнедолевой артерии у женщин составляет до _____ мм
- А. 30
 - Б. 20
 - В. 26
 - Г. 16**